

**ПРОФИЛЬНАЯ КОМИССИЯ ПО СПЕЦИАЛЬНОСТИ
«ГАСТРОЭНТЕРОЛОГИЯ» МИНИСТЕРСТВА ЗДРАВООХРАНЕНИЯ
РОССИЙСКОЙ ФЕДЕРАЦИИ
РОССИЙСКАЯ ГАСТРОЭНТЕРОЛОГИЧЕСКАЯ АССОЦИАЦИЯ**

ПИЩЕВОД БАРРЕТА
Клинические рекомендации

Москва - 2014

Академик РАН В.Т.Ивашкин*, член-корр РАН И.В.Маев**, профессор А.С.Трухманов*, профессор В.В.Соколов***, с.н.с. к.м.н.С.С.Пирогов***, профессор О.В.Зайратьянц[^], профессор Г.В.Белова[♦], профессор А.А.Шептулин*, доцент, к.м.н. Т.Л.Лапина*, доцент, к.м.н. Г.О.Зайратьянц[^], В.О.Кайбышева*

* кафедра и клиника пропедевтики внутренних болезней, гастроэнтерологии и гепатологии им.В.Х.Василенко Первого Московского государственного медицинского университета им.И.М.Сеченова; ** кафедра пропедевтики внутренних болезней и гастроэнтерологии Московского государственного медико-стоматологического университета им.А.И.Евдокимова; [^] кафедра патологической анатомии Московского государственного медико-стоматологического университета им.А.И.Евдокимова; ***Московский научно - исследовательский онкологический институт имени П.А.Герцена; [♦] Медицинский центр Банка России

Список сокращений

АКП-аденокарцинома пищевода

АПК – аргон-плазменная коагуляция

ГЭРБ –гастроэзофагеальная рефлюксная болезнь

ГЭР-гастроэзофагеальный рефлюкс

ДГЭР-дуоденогастроэзофагеальный рефлюкс

КМ – кишечная метаплазия

КЭП – кардиоэзофагеальный переход

НПС – нижний пищеводный сфинктер

ПОД – пищеводное отверстие диафрагмы

ПБ – пищевод Баррета

НВИ – визуализация в узкоспектральном пучке света

Введение

Исследование предраковой патологии органов пищеварения стало стратегическим направлением современной гастроэнтерологии из-за неуклонного роста смертности от злокачественных новообразований пищеварительной системы. Рак пищевода в общей структуре онкологической смертности занимает 9 место в России и 7 место в США, при этом он редко выявляется на начальных стадиях заболевания из-за позднего появления основных симптомов – дисфагии и загрудинных болей [20]. Операбельность больных на момент установления диагноза обычно не превышает 50% [78].

Растущее внимание к проблеме пищевода Баррета (ПБ) вызвано высокой частотой развития аденокарциномы пищевода (АКП) на фоне ПБ и выходом АКП на первое место среди злокачественных опухолей пищевода [72]. В целом, АКП развивается у 5 - 13% больных ПБ [73, 74], а пятилетняя выживаемость этой категории пациентов крайне низка [10, 11, 12, 70] и составляет 11- 15%. В то же время, при своевременном выявлении и лечении ПБ возможно остановить неопластическую прогрессию и предотвратить развитие АКП.

Частота выявления ПБ, по данным ряда публикаций, составляет 2,4% - 4% в среднем по популяции [75]. В то же время, выявление АКП у больных, не наблюдавшихся ранее по поводу ПБ, свидетельствует о том, что значительное количество случаев ПБ остается не диагностированным [70, 76].

Таким образом, ПБ претендует на роль факультативного предракового заболевания с многоэтапной неопластической прогрессией [70]. Пациенты с ПБ составляют группу риска развития аденокарциномы, с вероятностью ежегодной злокачественной трансформации в пределах 0,5 – 2,1% (то есть, не менее 1 из 200 больных с ПБ в год) [14, 15].

Историческая справка

Первое описание цилиндрического, железистого эпителия кардиального (желудочного) типа, окружающего язву дистального отдела пищевода, опубликовал в 1950 г. английский хирург Normann Rupert Barrett, объяснив свою находку врожденным укорочением пищевода с расположением желудка в грудной полости («трубчатый желудок» по Н. Барретту). Вскоре, уже в 1953 г., P.Allison и A.Johnstone доказали, что цилиндрический эпителий может выстилать пищевод и впервые применили термин «цилиндроклеточный пищевод» (columnar-lined esophagus), расценив эти изменения как порок развития. Термин «ПБ» был введен с 1960 г. в основном благодаря работам P.Allison. В 1961 г. J.Nayward предположил, что патогенез ПБ связан с гастро-эзофагеальным рефлюксом (ГЭР) и гастро-эзофагеальной рефлюксной болезнью (ГЭРБ), а в 1970 г. это было экспериментально подтверждено C.Bremner и соавт.

В 1976 г. A. Paull, J. Trier и соавт. впервые описали три типа цилиндрического эпителия в пищеводе: кардиальный желудочный эпителий, фундальный желудочный эпителий и кишечный эпителий наличием бокаловидных клеток, получивший название специализированного цилиндрического эпителия [23].

В большинстве гастроэнтерологических руководств и обзоров в настоящее время понятие ПБ сужено до патологии пищевода, характеризующейся развитием специализированного метаплазированного цилиндрического эпителия с бокаловидными клетками (кишечная метаплазия – КМ), замещающего многослойный плоский неороговевающий эпителий, так как последние исследования показали, что высоким

злокачественным потенциалом обладает только кишечный тип метаплазии эпителия в пищеводе[3, 70].

Пищевод Баррета и аденокарцинома пищевода

ПБ относят к факультативным предраковым заболеваниям. Согласно современным данным риск развития **АКП** при наличии **ПБ** составляет 0,5 - 2,1% в год и зависит от длины метаплазированного участка, наличия дисплазии эпителия и сопутствующих факторов риска[14, 31, 32, 33].

АКП - злокачественная опухоль пищевода, которая развивается из метаплазированного кишечного эпителия слизистой оболочки при **ПБ**, либо (крайне редко) из эзофагеальных желез (тип I по классификации J.Siewert) (107).. Пятилетняя выживаемость этой категории пациентов невелика – не более 17%, по данным American Cancer Society, 2014 [118]. Необходимо отметить, что наибольший (39%) показатель выживаемости отмечается в группе больных локализованным раком пищевода, без регионарного и отдаленного метастазирования, в то время как при местнораспространенном опухолевом процессе и диссеминированном раке пищевода пятилетняя выживаемость больных значительно ниже – 21% и 4% соответственно [118]. Самый высокий показатель выживаемости больных можно отметить при аденокарциноме на фоне **ПБ**, выявляемой с использованием современных уточняющих эндоскопических методик на ранней (T1a) стадии опухолевого процесса – более 80% [119].

За последние 35-50 лет в большинстве экономически развитых стран наблюдаются колоссальные темпы роста заболеваемости и смертности от АКП. Интересно, что данная проблема затронула на сегодняшний день не только западные страны, но и государства Азии - Сингапур, Иран и Индию.

По данным Н. Pohl и G. Welch (2005) заболеваемость **АКП** в США в период с 1975 по 2001 гг. возросла в 7 раз (с 5 до 35 случаев на 100.000 населения в год). Причем рост заболеваемости происходит большей частью за счет мужской части населения, заболеваемость женщин демонстрирует несколько меньшие темпы развития [108]. В США темпы роста заболеваемости **АКП** являются одними их самых высоких среди всех онкологических заболеваний[30].

В России, согласно отчету о состоянии онкологической помощи населению за 2012 г., распространенность рака пищевода за последние 10 лет возросла и составила 8,2 на 100 тыс. населения (по сравнению с 7,1 на 100 тыс. населения в 2002 г.). Причем в 2012 г. среди всех больных с впервые в жизни установленным диагнозом рак пищевода, опухоль I и II стадии была диагностирована только в 28,6% наблюдений. Летальность в течение первого года после установления диагноза у больных с раком пищевода в 2012 г. составила 59,4%, что несколько ниже, по сравнению с показателями десятилетней давности, когда в течение первого года умирали 65,2% больных [85].

Определение

Термином **ПБ** принято называть замещение плоского эпителия дистального отдела пищевода цилиндрическим (железистым) эпителием, выявляемое при эндоскопическом исследовании, с последующим гистологическим подтверждением КМ в биоптате.

В 2011 году Американской Ассоциацией гастроэнтерологов на основе валидизированного голосования было дано следующее определение **ПБ**: это состояние,

при котором специализированный цилиндрический эпителий с бокаловидными клетками, замещает нормальный неороговевающий многослойный плоский эпителий дистального отдела пищевода[2]. Из этих определений вытекает, что в настоящий момент для установления диагноза «пищевод Баррета» требуется эндоскопическое и обязательное гистологическое подтверждение метаплазии эпителия слизистой оболочки пищевода по кишечному типу, так как это единственный тип цилиндрического эпителия, отличающийся повышенным потенциалом малигнизации [1,2].

Необходимо отметить эндоскопическую и, соответствующую ей, морфологическую гетерогенность сегмента ПБ: в его пределах могут одновременно обнаруживаться различные варианты метаплазированного цилиндрического эпителия и только комплексное эндоскопическое исследование с прицельной биопсией и подтверждением наличия фокусов именно КМ может обеспечить правильное заключение о наличии у пациента ПБ [70, 109].

Эпидемиология

Рост распространенности **ПБ** зафиксирован во многих регионах мира. Частота диагностики **ПБ** в последние 30 лет существенно возросла и составляет в индустриально-развитых странах до 50 человек на 100 тыс. населения, что обусловлено не только истинным ростом его распространенности, но и внедрением в практику программ эндоскопического скрининга[3].

В США с 1991 по 2000 гг. распространенность ПБ по данным эндоскопических исследований возросла на 257% (от 3,22 до 8,28 на 100 эндоскопий) и на 412%(с 0,67 до 2,76 по результатам гистологических исследований[13].

В целом, **ПБ** встречается у 1,5-1,7% пациентов, которым проводится эндоскопическое исследование в связи с различными клиническими показаниями, у 8,3 % среди всех больных с изжогой[4] и у 10-15% среди всех больных ГЭРБ. Длинный сегмент ПБ у больных с симптомами ГЭРБ выявляется при ЭГДС у 3-5%, короткий сегмент – у 10-15% пациентов [7]. ПБ при бессимптомной ГЭРБ (в большинстве случаев – короткий сегмент) обнаруживается в 5% случаев. Частота выявления длинного сегмента ПБ у больных, не имеющих симптомов ГЭРБ, не превышает 0,36%[4].

По данным отечественных исследователей распространенность ПБ в России среди пациентов с эзофагитом приближается к 8%, с колебаниями в пределах от 5 до 30%[3].

- Ежегодная заболеваемость раком пищевода в общей популяции больных с пищеводом Баррета составляет приблизительно 0, 5%
- Пациенты с пищеводом Баррета отмечают значительное снижение качества жизни , однако пока не ясно, является ли это следствием их беспокойства о возможном развитии рака , дискомфорта, связанного с симптомами ГЭРБ, или других факторов
- Постановка диагноза пищевода Баррета у многих пациентов вызывает психологический стресс и может приводить к увеличению финансовых затрат на их ведение, обусловленному увеличением взносов по страхованию жизни

Факторы риска развития пищевода Баррета

Основными факторами, способствующими развитию КМ слизистой оболочки пищевода являются[1,2]:

- Возраст больных старше 50 лет
- Мужской пол
- Европеоидная раса
- Длительный (> 13 лет) анамнез симптомов ГЭРБ (изжога)
- Высокая секреция соляной кислоты и высокое содержание желчных кислот в рефлюктате
- Диафрагмальная грыжа
- Ожирение (абдоминальное)
- Курение

Причины и факторы, запускающие развитие метаплазии и дисплазии в эпителии слизистой оболочки пищевода до сих пор в достаточной мере не изучены. Считается, что основным фактором, определяющим развитие ПБ является многолетний анамнез ГЭРБ: при длительном воздействии кислоты и компонентов желчи на слизистую оболочку пищевода стволовые эпителиальные клетки, расположенные по ходу базальной мембраны плоского эпителия и протоков эзофагеальных желез, могут дифференцироваться не в характерный для пищевода многослойный плоский эпителий, а в более устойчивый к воздействию кислоты и желчных кислот цилиндрический эпителий. В условиях продолжающегося повреждающего воздействия на метаплазированный эпителий кишечного типа формируется клон клеток с нарушенными механизмами апоптоза (запрограммированной клеточной гибели)– дисплазия эпителия и, впоследствии – АКП.

Дополнительными, но не менее важными факторами, повышающими риск метаплазии эпителия слизистой оболочки пищевода являются курение, ожирение и генетическая предрасположенность.

Влияние ожирения на развитие ПБ при ГЭРБ опосредовано двумя независимыми факторами: повышением внутрибрюшного давления с учащением гастроэзофагеальных рефлюксов кислоты и желчи в просвет пищевода и синтезом клетками жировой ткани провоспалительных цитокинов, таких как лептин и другие адиполептины.

Существуют данные, что лептин усиливает воздействие кислоты на эпителий при ПБ, индуцирует дозозависимое усиление его пролиферации (до 65% от исходной), повышает уровень простагландина E-2 и mRNA, активируемых ЦОГ-2[40]. При ожирении происходит значительное увеличение содержания периэзофагеальной жировой ткани, из которой освобождаются вышеперечисленные цитокины, которые способствует развитию воспалительных и пролиферативных изменений в слизистой оболочке пищевода [39].

Известно, что повышение концентрации лептина, синтезируемого в чрезмерных количествах при абдоминальном ожирении у мужчин, коррелирует с ростом частоты ПБ и АКП у мужчин. Данный факт объясняет многократное преобладание мужчин среди заболевших аденокарциномой: при индексе массы тела (ИМТ) более 30 у мужчин риск

развития АКП пищевода возрастает в 16 раз по сравнению с мужчинами, имеющими ИМТ менее 22.

Значительное влияние на развитие ПБ оказывает характер питания и наличие метаболического синдрома: употребление жира с пищей способствует развитию ГЭРБ, ПБ и АКП[37], наличие метаболического синдрома повышает риск развития ПБ в 2 раза[38].

Риск злокачественной трансформации при пищеводе Баррета

Риск развития дисплазии высокой степени (тяжелой) при ПБ составляет 0,48% в год[34]. В среднем, в течение 20-23 лет дисплазия высокой степени развивается у 20-25% больных с КМ [18] и степень риска коррелирует с длиной сегмента ПБ.

Частота развития аденокарциномы у больных с ПБ без дисплазии составляет 0,36%, причем у больных с коротким сегментом ПБ – 0,21% в год[15].

Связь между длиной сегмента ПБ без дисплазии и риском его озлокачествления следующая: при длине участка метаплазии менее 6 см риск развития АКП составляет 0,09% в год, при длине от 6 см и более риск малигнизации равен 0,65 % в год[34].

При наличии дисплазии эпителия ПБ риск малигнизации варьирует в зависимости от степени дисплазии и ее распространенности (количества ее очагов)[2,16,17,19]

- при низкой степени дисплазии – 0,8-1,9% в год;
- при высокой степени дисплазии – 6-12,2% в год;
- при наличии мультифокальной дисплазии эпителия ПБ риск развития АКП оказывается в 3 раза выше, чем при унифокальной.

Развитие и прогрессирование дисплазии в каждом индивидуальном случае нельзя точно предопределить. У части больных заболевание может длительное время не прогрессировать и лишь у небольшого процента (6% - 25%) пациентов с ПБ с дисплазией эпителия низкой степени развивается дисплазия высокой степени и рак. Значительный процент регрессии дисплазии низкой степени частично можно объяснить неоднозначной трактовкой данного понятия, особенно при наличии воспалительных изменений[24].

Патогенез

Злокачественная трансформация эпителия пищевода проходит через ряд последовательных этапов, включающих рефлюкс-эзофагит, цилиндроклеточную кишечную метаплазию эпителия, дисплазию низкой и высокой степени[24].

Причины и факторы, запускающие развитие метаплазии и дисплазии эпителия пищевода до сих пор в достаточной мере не изучены.

В 1970 г. С.Вremner и соавт доказали на животных моделях, что в поврежденной слизистой оболочке пищевода замещение многослойного плоского неороговевающего эпителия на цилиндрический происходит при наличии рефлюкса кислоты. По данным суточного внутрипищеводного мониторинга рН при ПБ определяются более продолжительные рефлюксы кислоты, чем у пациентов с неосложненной ГЭРБ. Суточное внутрипищеводное мониторирование рН и билирубина выявили, что у 80-90% пациентов с ПБ преобладает смешанный кислотно-билиарный рефлюкс.

Смешанный рефлюкс вызывает более значительное повреждение клеточных мембран и межклеточных контактов вследствие синергизма воздействия соляной кислоты желудочного сока и конъюгатов желчных кислот. Конъюгированные липофильные желчные кислоты (дезоксихолевая и тауродезоксихолевая) повышают внеклеточную

проницаемость, проницаемость апикальных клеточных мембран, способствуя диффузии водородных ионов внутрь ткани, что, в итоге, оказывает основное повреждающее действие.

Повреждение клеток поверхностного слоя плоского эпителия стимулирует его регенерацию и ведет к компенсаторному утолщению эпителиального пласта под влиянием, в частности, эпидермального фактора роста [24,79]. Трофические эффекты эпидермального фактора роста приводят к увеличению ширины базальной пролиферативной зоны эпителиального пласта и удлинению сосочков собственной пластинки слизистой оболочки [24,80]. При этом, стволовые эпителиальные клетки базального слоя на высоте сосочков приближаются к поверхности эпителиального пласта, где еще больше подвергаются воздействию кислоты.

Стволовые клетки, расположенные на базальной мембране эпителия, являясь частично комиттированными, под воздействием кислоты и компонентов желчи могут дифференцироваться не в плоский, а в более устойчивый к воздействию кислоты цилиндрический эпителий. Промежуточной стадией, вероятно, является формирование полиморфного эпителия, имеющего ультраструктурные и цитохимические черты как плоского, так и цилиндрического эпителия. В работах с применением антител к цитокератинам были выявлены участки такого эпителия при ПБ [81]. Сегмент ПБ у одного и того же пациента, как правило, включает несколько типов эпителия (желудочный кардиальный, желудочный фундальный, кишечный, плоский эпителий), расположенных мозаично. Помимо бокаловидных клеток в эпителии ПБ встречаются высокие цилиндрические клетки, имеющие сходство с клетками, выстилающими желудочные ямки. Эти клетки получили название «промежуточных или переходных клеток». Часть из них содержит нейтральные муцины желудочного типа, а часть кислые муцины, не характерные для желудочного эпителия. На ультраструктурном уровне часть клеток схожи с клетками желудка, а часть имеет черты, как муцин-продуцирующих клеток желудка, так и кишечных абсорбирующих клеток [82].

Основным, доступным практическому врачу, маркером злокачественной трансформации эпителия ПБ остается дисплазия эпителия. Риск развития аденокарциномы у больных с дисплазией низкой степени оценивается менее чем 1% в год, а при наличии дисплазии высокой степени он значительно выше и составляет уже около 12% в год, причем, достаточно часто, дисплазия высокой степени (тяжелая) в трети случаев ассоциирована с уже существующей аденокарциномой[24].

Клиническая картина

Клинические симптомы у больных с ПБ не отличаются от таковых при других формах ГЭРБ. Характерные клинические признаки, указывающие на развитие ПБ у больных ГЭРБ, отсутствуют.

ПБ на фоне эрозивно-язвенного эзофагита может сопровождаться стойкими и выраженными симптомами ГЭРБ. У части пациентов с ПБ определяются менее интенсивные симптомы (изжога, регургитация, загрудинные боли), чем при рефлюкс-эзофагите, а почти у половины (40-45%) клинические симптомы отсутствуют.

Отсутствие патогномоничных симптомов требует исключения ПБ у всех пациентов с ГЭРБ. Внимательная оценка анамнеза и характера течения ГЭРБ может помочь выделить больных с повышенным риском развития ПБ и АКП[24].

Диагностика

Рентгенологическое исследование

Диагноз ПБ не может быть установлен при рентгенологическом исследовании. Этот метод используется лишь для выявления грыжи пищеводного отверстия диафрагмы у больных с ПБ.

Эндоскопическое исследование

В течение многих лет «золотым стандартом» эндоскопической диагностики ПБ являлась эзофагогастродуоденоскопия с множественной 4-х квадрантной биопсией измененной слизистой оболочки пищевода с интервалом в 2 см . [1]. Однако, в настоящее время доказано, что рутинная эзофагоскопия позволяет лишь высказать предположение о наличии ПБ, но ее диагностическая точность в выявлении именно КМ эпителия слизистой оболочки пищевода, дисплазии эпителия, равно как и ранней аденокарциномы, не превышает 60% [70, 77]. Косвенными эндоскопическими признаками диспластических изменений эпителия слизистой оболочки ПБ могут служить изменения цвета и рельефа, причем на очень ограниченных участках - диаметром 2-3 мм: очаги гиперемии с подчеркнутым сосудистым рисунком, ее очаговые утолщения или мелкие углубления, эрозированные и изъязвленные участки в пределах сегмента ПБ [1].

Однако, принимая во внимание трудоемкость множественной биопсии, необходимость обработки и оценки большого объема морфологического материала, и более чем 80%-вероятность пропуска фокусов дисплазии и ранней аденокарциномы на фоне ПБ, подобный протокол сложно рекомендовать в качестве стандартного. (104).

С целью повышения точности диагностики ПБ в течение последних 10 лет предпринимались попытки использования хромоэндоскопических методик, в частности окраски слизистой оболочки пищевода раствором Люголя или метиленового синего. Использование хромоэндоскопии с раствором Люголя обеспечивает интенсивное окрашивание плоского эпителия пищевода в темно-коричневый цвет при отсутствии окраски сегмента метаплазированного эпителия, что позволяет четко визуализировать проксимальную его границу. Однако при этом все варианты метаплазированного эпителия, а также рубцовые и эрозивные изменения визуализируются как участки неокрашенной слизистой оболочки пищевода, что в результате обеспечивает невысокую диагностическую точность диагностики ПБ – 56,1%. Метиленовый синий, по мнению ряда авторов, специфичен в отношении кишечной метаплазии и может быть использован для диагностики ПБ. Однако, согласно данным последних исследований хромоэндоскопия с метиленовым синим не обеспечивает ни высокой чувствительности (47,5%), ни высокой специфичности (54,8%) диагностики ПБ и ранней неоплазии на его фоне [70, 104].

В настоящее время для уточняющей эндоскопической диагностики ПБ применяются высокочувствительные эндоскопические технологии: эндоскопия с высоким разрешением (до 1 млн пикселей) в комбинации с узкоспектральной эндоскопией NBI, в том числе и с оптическим увеличением до 150 раз, а также – методы эндоскопии сверхвысокого увеличения, в частности - конфокальная лазерная эндомикроскопия (КЛЭ) [41, 42, 124].

Узкоспектральная эндоскопия (NBI – Narrow Band Imaging) – эндоскопическая технология, в основе которой лежит освещение слизистой оболочки световым пучком с узким спектральным диапазоном и длиной волны 415 +/- 30 нм (исключение красной

составляющей из спектра излучаемого эндоскопом света), что позволяет контрастировать капиллярный рисунок и архитектуру ямок слизистой оболочки ПБ. При использовании NBI можно выделить 5 типов архитектуры ямок метаплазированного железистого эпителия в пищеводе: виллезный (в виде «черепишек»), гребенчатый (удлиненные гребни) церебральный («мозговидный»), овальный (округлый) и нерегулярный (стертый) (Рис. 1А) При этом, виллезная архитектура ямок слизистой оболочки пищевода может соответствовать кишечной метаплазии плоского эпителия, церебральная – кардиальному желудочному эпителию, овальная – фундальному желудочному эпителию и нерегулярная или отсутствующая – тяжелой дисплазии эпителия ПБ и ранней аденокарциноме на его фоне (104, 105). Наилучшие результаты получаются при сочетании узкоспектральной эндоскопии (NBI) с инстилляцией 1,5% раствора уксусной кислоты. При таком методе исследования достигается высокая точность дифференциальной диагностики различных типов метаплазированного эпителия в пищеводе, включая участки эпителия с неопластической прогрессией (70).

Наибольшую диагностическую точность в выявлении ранних неопластических изменений слизистой оболочки ПБ представляет сочетание оптической увеличительной эндоскопии в 150 раз с технологией NBI. Подобное комплексное исследование позволяет не только визуализировать архитектуру ямок слизистой оболочки ПБ, но и оценивать структуру капиллярной сети, выявлять изменения формы, размера, упорядоченности расположения капиллярных петель. Выявление значительной гетерогенности, расширения, деформации IPCL может свидетельствовать о наличии неопластических изменений эпителия в исследуемом участке слизистой оболочки ПБ [104]. (Рис.1В)

Перед выполнением комплексного эндоскопического исследования с забором биопсийного материала гастроэнтеролог должен назначить курс антисекреторной терапии ИПП для уменьшения степени воспалительной инфильтрации слизистой оболочке ПБ, затрудняющей диагностику диспластических изменений эпителия

В последние несколько лет для широкого использования были представлены методы эндоскопии сверхвысокого увеличения, позволяющие уменьшить количество выполняемых биопсий и, в ряде исследований – полностью отказаться от них при ПБ. Одной из таких методик является КЛЭ, позволяющая непосредственно в процессе эндоскопического исследования получать изображения слизистой оболочки, сходные с гистологическими - с увеличением до 1000 раз [106, 124]. (Рис.1С)

Точность данного исследования в сочетании с эндоскопией высокого разрешения в определении типа метаплазированного эпителия в пищеводе, оценки наличия различных этапов неопластической прогрессии ПБ приближается к 100%. При выявлении КМ слизистой оболочки пищевода на эндомироскопическом изображении четко визуализируются темные бокаловидные клетки и эпителиоциты кишечного типа с вытянутыми ядрами. Дисплазия высокой степени в пределах сегмента ПБ при КЛЭ характеризуется увеличением, полиморфизмом ядер эпителиоцитов, нарушением полярности их расположения и, в отдельных случаях – формированием конгломератов из крупных полиморфных ядер [124]

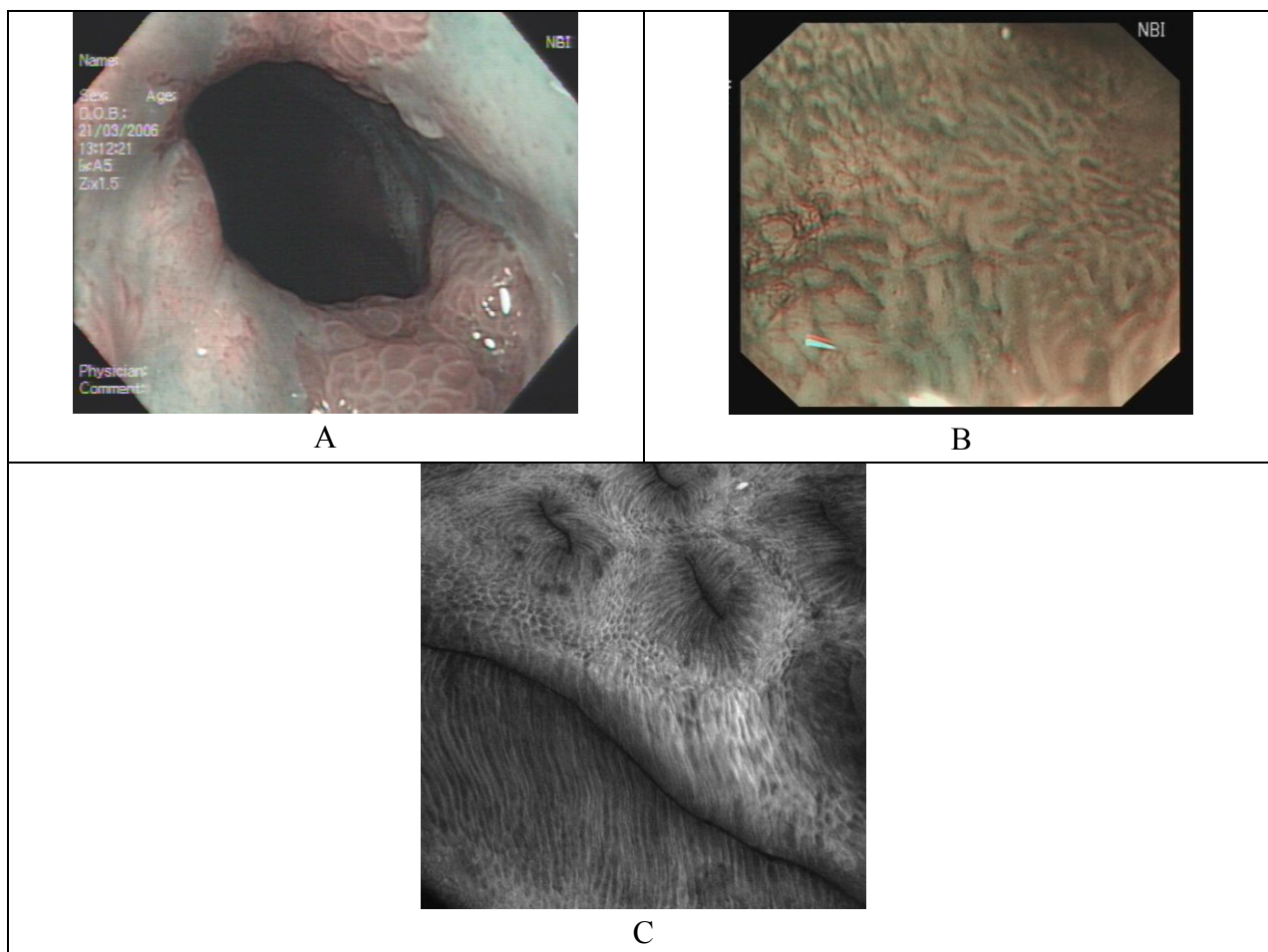


Рис.1 Эндоскопическая диагностика ПБ. А. Эндоскопическое исследование в режиме NBI – villous архитектура ямок слизистой оболочки в пределах сегмента метаплазированного эпителия – признак КМ. В. Эндоскопическое исследование в режиме NBI с увеличением в 150 раз– нерегулярная архитектура ямок и деформация внутрисосочковых капиллярных петель – признак дисплазии эпителия высокой степени в пределах сегмента ПБ. С. Эндомикроскопия (увеличение x1000) – темные бокаловидные клетки и удлинённые ядра эпителиоцитов кишечного типа – признак КМ

При эндоскопическом исследовании сегмент метаплазии в пищеводе, принято разделять на длинный - распространение метаплазированного эпителия в пищеводе на 3 см и более, короткий - от 1 до 3 см и ультракороткий– при распространении метаплазии менее чем на 1 см проксимальнее уровня истинного кардиоэзофагеального перехода (КЭП) [70,88].

Однако, на сегодняшний день показано, что выделение в отдельное понятие «ультракороткого сегмента ПБ» не оправдано, так как в большинстве (93,1%) этих случаев метаплазия в пищеводе представлена желудочными ее типами с низким потенциалом малигнизации [70,88,89,90,91].

Важно, что обнаружение очагов КМ ниже или на уровне КЭП не должно расцениваться, как ПБ, так как в таких наблюдениях имеют место другие этиопатогенетические механизмы, например инфицирование *H.pylori*, наследственные факторы, и все случаи аденокарциномы ниже или на уровне КЭП должны быть отнесены

к раку желудка (типы II и III по классификации J.Siewert), а не пищевода на фоне ПБ. [92, 93,94, 107].

Четкое определение уровня истинного КЭП крайне необходимо для адекватной оценки длины сегмента метаплазированного эпителия и соответственно выявления пациентов группы риска развития АКП. В качестве критерия КЭП необходимо использовать дистальный край палисадных сосудов слизистой оболочки пищевода или уровень проксимального края складок кардиального отдела желудка [70,26,27,28]. Однако, в ряде случаев, определение уровня **КЭП** затруднено, что обусловлено наличием более чем у половины пациентов с подозрением на **ПБ** таких осложнений ГЭРБ, как дистальный рефлюкс-эзофагит и эрозивно-язвенное поражение пищевода, что осложняет визуализацию сосудистой архитектоники слизистой оболочки. У ряда пациентов с протяженными аксиальными или фиксированными аксиально-параэзофагеальными грыжами **ПОД** определить уровень проксимального края складок кардии представляется затруднительным вследствие их сглаживания. Таким образом, при оценке истинного уровня **КЭП** необходимо использовать оба вышеописанных критерия[70].

Для оценки циркулярного (С) поражения и максимальной протяженности (М) по складкам ПБ применяются Пражские критерии (The Prague C&M Criteria) (рис.2). Данная система оценки степени распространенности КМ имеет высокий (72) коэффициент надежности в случае сегмента метаплазии, длиной более 1 см. При ультракоротком сегменте метаплазированного эпителия коэффициент надежности резко снижается до 0,22[71].

Циркулярное поражение выше 3 см от кардии и , «язычок» протяженностью 5 см выше кардии описываются как С3М5, «язычок» на 3 см проксимальнее КЭП без циркулярного поражения – как С0М3[26,71].

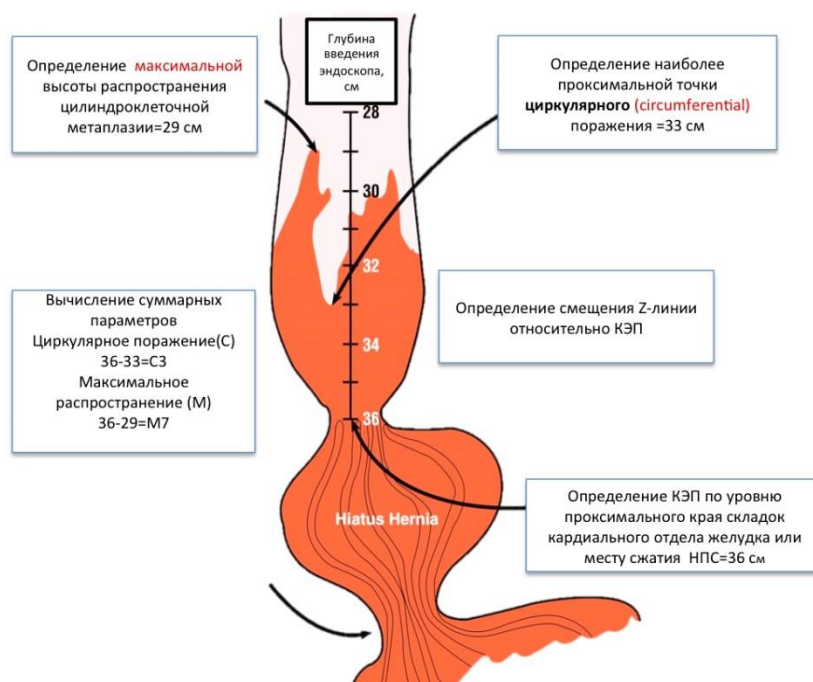


Рис.2 Оценка циркулярного (С) поражения и максимальной протяженности (М) цилиндроклеточной метаплазии согласно Пражским критериям[71]

Гистологическое исследование

При наличии в пищеводе активного воспаления с развитием эрозий и язв необходимо проводить биопсию после курса антисекреторной терапии, что позволит избежать ложноположительных результатов в отношении наличия дисплазии эпителия.

Биопсия должна выполняться из любого патологически измененного участка слизистой оболочки ПБ, включая эрозии, язвы, полиповидные, узловые изменения или стриктуры:

ПБ подтверждается данными гистологического исследования, когда в биоптатах обнаруживают КМ цилиндрического эпителия кардиального (только со слизистыми железами) или фундального (выявляются париетальные, главные и добавочные клетки в железах, покровный эпителий формирует типичные валики, покрытые покровно-ямочным эпителием) эпителия. Железы нередко немногочисленны, «сдавлены» разрастаниями соединительной ткани и диффузным лимфоплазмочитарным инфильтратом[60].

Обязательным признаком КМ является наличие крупных бокаловидных клеток, цитоплазма которых содержит вакуоли, заполненные слизью, которая при окраске гематоксилином и эозином окрашивается в голубовато-синий цвет. При морфологическом исследовании вероятность выявления КМ т.е. обнаружение специфических бокаловидных клеток, увеличивается при использовании PAS-реакции или окраске альциановым синим при рН раствора 2,5. Следует, однако, особенно при таких дополнительных окрасках, дифференцировать истинные бокаловидные клетки и псевдобокаловидные слизистые клетки.

Важно помнить, что при морфологическом исследовании биоптатов слизистой оболочки пищевода проксимальнее КЭП возможно обнаружение трех гистологических типов метаплазированного железистого эпителия[29]:

- кардиальный желудочный эпителий (кардиальный или «переходный» тип, представленный только слизистыми железами, а также его кислотообразующий кардиальный подтип, в котором выявляются единичные главные и обкладочные клетки) - неотличимый от эпителия кардиального отдела желудка
- фундальный желудочный эпителий (фундальный тип) - идентичный эпителию дна и тела желудка
- кишечный эпителий при КМ с характерными бокаловидными клетками (специализированный цилиндрический эпителий). Для него также характерны ворсинчатая архитектоника, появление клеток Панета, энтероэндокринных клеток, энтероцитов со щеточной каемкой, всасывающая способность которых, однако, недостаточна.

Именно в аспекте возможности развития в пищеводе различных вариантов метаплазированного эпителия крайне важно четкое указание врачом-эндоскопистом уровня выполнения биопсии относительно КЭП, с целью исключения случаев забора материала ниже уровня КЭП (из кардии) и, в результате – ошибочного диагноза ПБ [70].

На сегодняшний день, только специализированный цилиндрический эпителий принято относить к ПБ. Связано это с тем, что при развитии цилиндроклеточной метаплазии кардиального или фундального типа, риск развития АКП не увеличивается. [95,96].

Существуют два вида КМ эпителия верхних отделов желудочно-кишечного тракта – полная (тонкокишечная), содержащая интестинальные эпителиоциты и клетки Панета и неполная (толстокишечная), содержащая только бокаловидные клетки[26]. Неполная толстокишечная метаплазия обладает наибольшим злокачественным потенциалом.

При ПБ злокачественная трансформация на морфологическом уровне проходит несколько этапов, включая КМ, неопределенную дисплазию, дисплазию низкой и высокой степени[97](рис.3).

Для определения степени дисплазии оценивают изменения на клеточном (ядра и цитоплазмы) и тканевом (цито- и гистоархитектоника) уровнях. Обращают внимание на гиперхромия ядер, увеличение их в размерах, повышение ядерно-цитоплазматического соотношения, появление многоядерных и полиморфных клеток, увеличение числа митозов не только в базальных (крипты), но и в поверхностных отделах желез (ворсинки), потерю полярности клеток, нарушения формы и соотношения желез со стромой собственной пластинки слизистой оболочки, а также сопутствующее воспаление[98,99,100,101].

Отсутствие дисплазии –регулярная цито- и гистоархитектоника, ядра не варьируют значительно в размерах или по форме, локализованы базально, число ядрышек в них не увеличено. Эпителий зрелый, с нормальным ядерно-цитоплазматическим соотношением. Допустимы фокальная ядерная стратификация и небольшое число дистрофически измененных бокаловидных клеток. Митозы обнаруживают только в базальных (крипты), отделах желез. При воспалении возможно появление определенного клеточного полиморфизма клеток и их ядер, рост числа митозов (реактивные регенераторные изменения).

Неопределенная дисплазия диагностируется при выраженной воспалительной лимфоплазмочитарной, с различной примесью лейкоцитов и макрофагов, инфильтрации слизистой оболочки. Дистрофические и реактивные регенераторные изменения эпителия требуют проведения дифференциальной диагностики неопластических и реактивных изменений. Полиморфизм клеток и их ядер выражены в меньшей степени, чем при дисплазии. Характерно увеличение числа митозов (типичных), цито- и гистоархитектоника в целом сохранены, но железы «сдавлены» разрастаниями соединительной ткани и воспалительным инфильтратом. То есть, данный вариант дисплазии эпителия можно считать реактивным, развившимся вследствие воспалительных изменений слизистой оболочки.

Дисплазия низкой (I и II) степени характеризуется ядерным и клеточным полиморфизмом, гиперхромией ядер, увеличением в них числа ядрышек, повышением ядерно-цитоплазматического соотношения, увеличением числа митозов, незначительными нарушениям цито- и гистоархитектоники желез.

Дисплазия высокой степени (III) отличается появлением большого количества атипичных клеток с выраженным полиморфизмом и гиперхромией их ядер, увеличением в них числа ядрышек, повышением ядерно-цитоплазматического соотношения, увеличением числа митозов (могут встретиться единичные атипичные), цито- и гистоархитектоники желез с усложнением их строения, образованием внутрипросветных мостиков и сетчатых структур. В последние годы на смену понятию "дисплазия" приходит новое - интраэпителиальная неоплазия. Соответственно, дисплазия слабой и умеренной степени (I и II степени) объединены под термином интраэпителиальная неоплазия I или низкой степени, а тяжелая дисплазия и рак *in situ* - как интраэпителиальная неоплазия II,

или высокой степени, тяжелая.

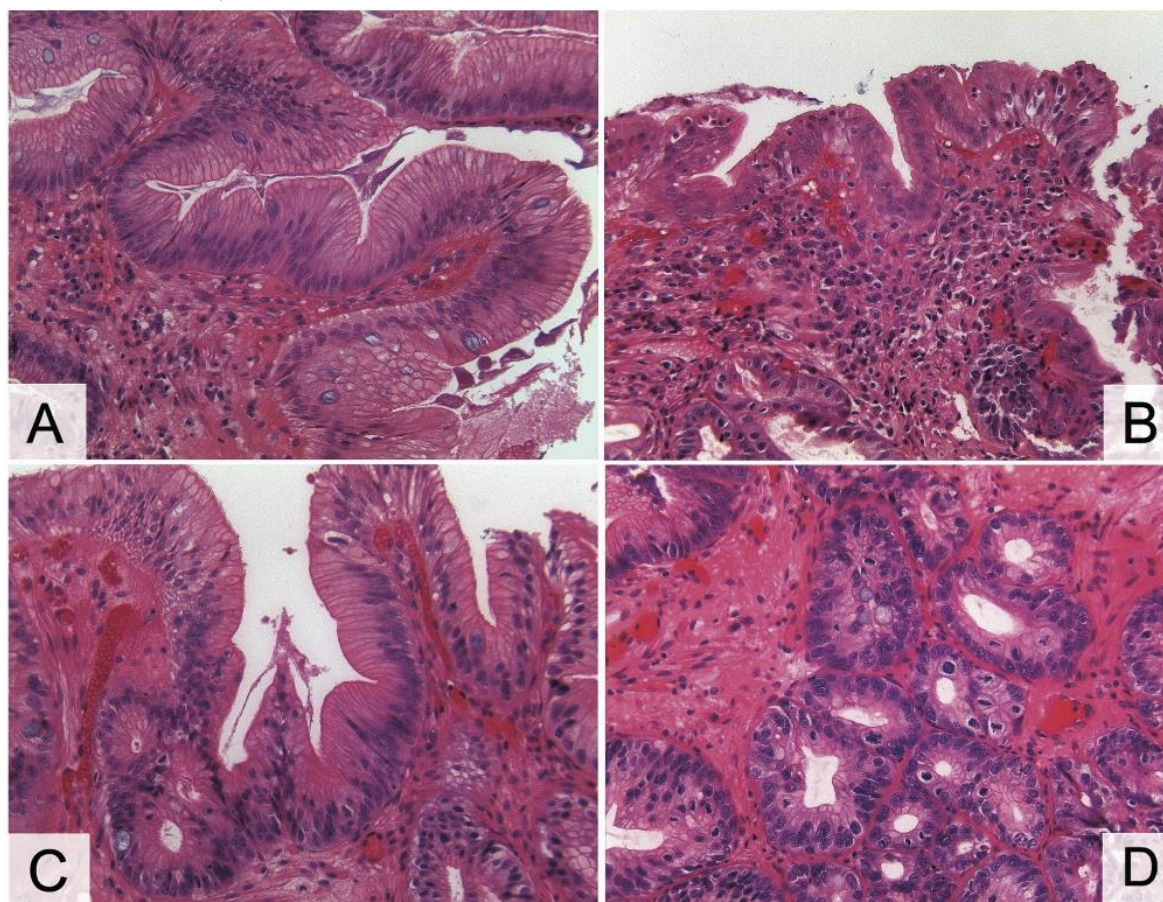


Рис.3 А. Кишечная метаплазия без дисплазии – кардиального типа железы с бокаловидными клетками с вакуолями со слизью, окрашенными в голубовато-синий цвет. Цитоархитектоника не нарушена. Умеренная воспалительная инфильтрация собственной пластинки слизистой оболочки; В. Дисплазия I степени –выраженная воспалительная инфильтрация собственной пластинки слизистой оболочки, ядра эпителиальных клеток увеличены, умеренно полиморфны, железы «сдавлены» разрастаниями соединительной ткани и диффузным лимфоплазмоцитарным инфильтратом; С. Дисплазия II степени - полиморфные клетки эпителия с гиперхромными ядрами, появляются митозы; D. Дисплазия III степени – клеточная атипия представлена различной величиной и формой клеток и их ядер, гиперхромией ядер, увеличением числа фигур митоза, наблюдаются нарушение архитектоники желез. А-D - окраска гематоксилином и эозином, x200 [по 97]

Таблица 1

Характерные признаки дисплазии высокой и низкой степени

| Дисплазия низкой степени | Дисплазия высокой степени |
|--------------------------|--|
| Структура крипт | |
| Сохранена | Нарушена, имеются разветвления и боковые каналы, внутрипросветные мостики и сетчатые структуры |
| | Железы расположены “спина к спине” |
| Ядра | |
| Увеличены | Увеличены |
| Гиперхромны | Гиперхромны |
| Минимально выражены | Выражены |
| вариабельность | вариабельность размеров и |

| | |
|---|--------------------------------|
| размеров и формы (слабо выраженный полиморфизм) | формы (выраженный полиморфизм) |
|---|--------------------------------|

В случае обнаружения у больного с ПБ при гистологическом исследовании признаков дисплазии эпителия пищевода необходимо повторное эндоскопическое исследование для исключения АКП.

Наиболее важным фактором, влияющим на постановку диагноза дисплазии является практическая установка для патолога. Если патолог ставит диагноз “дисплазия высокой степени”, то пациент становится кандидатом на внутриспросветное эндоскопическое лечение или резекцию пищевода. При выявлении дисплазии высокой степени следует обязательно провести повторное эндоскопическое исследование в условиях специализированного учреждения с использованием всех доступных уточняющих эндоскопических методик с прицельной биопсией для исключения АКП.

Манометрия

Исследование двигательной функции пищевода позволяет изучить показатели движения стенки пищевода и деятельности его сфинктеров. При ПБ манометрия выявляет снижение давления нижнего пищеводного сфинктера, наличие грыжи пищеводного отверстия диафрагмы, увеличение количества преходящих расслаблений сфинктера, снижение амплитуды перистальтических сокращений стенки пищевода. Манометрия является неизменным атрибутом обследования пациента для решения вопроса о хирургическом лечении[60].

На сегодняшний день на смену традиционной манометрии приходит методика манометрии высокого разрешения, которая обладает более высокой чувствительностью в диагностике нарушений двигательной функции пищевода, нижнего пищеводного сфинктера.

pH-метрическое исследование пищевода

Основным методом диагностики ГЭР – ключевого фактора развития ПБ, служит суточная pH-метрия пищевода и желудка. При диагностике ГЭР результаты pH-метрии оценивают по общему времени, в течение которого pH принимает значения менее 4-х единиц, общему числу рефлюксов за сутки, числу рефлюксов продолжительностью более 5 минут, длительности наиболее продолжительного рефлюкса. Суточная pH-метрия имеет очень высокую чувствительность (88-95 %) в диагностике кислых ГЭР и помогает в индивидуальном подборе лекарственных препаратов[60].

Однако, традиционная pH метрия пищевода, считавшаяся до недавнего времени «золотым стандартом» в диагностике ГЭР, имеет ограничения в отношении обнаружения рефлюксов с pH более 4, когда содержимое желудка, попадающее в пищевод нейтрализовано пищей, антисекреторными препаратами или щелочным содержимым двенадцатиперстной кишки [68], что особенно важно для пациентов с ПБ, в развитии которого большое значение имеют рефлюксы, содержащие желчь и другие компоненты двенадцатиперстной кишки с щелочной средой.

Суточная pH-импедансометрия пищевода

С помощью измерения импеданса в просвете пищеводе стало возможным идентифицировать не только кислые, но и слабокислые, слабощелочные и газовые рефлюксы (отрыжка). В случае сохранения жалоб у пациента проведение рН-импедансометрии пищевода даже без отмены антисекреторных препаратов позволяет уточнить адекватность проводимой терапии, оценить эффективность пищеводного клиренса, решить вопрос о тактике дальнейшего лечения (смена препарата, увеличение дозы ИПП, отмена антисекреторного препарата и др.). Возможность с помощью рН-импедансометрии идентифицировать не кислые и щелочные рефлюксы делает этот метод незаменимым для диагностики ГЭР у больных с ПБ

Значимость нового метода подчеркивают рекомендации Американской гастроэнтерологической ассоциации за 2008 год, которые указывают на необходимость использования рН-импедансометрии для диагностики ГЭРБ в неясных случаях и при применении антисекреторной терапии [69]. Исследования, проведенные с использованием видеофлюороскопии и сцинтиграфии показали, что импедансометрия демонстрирует высокую корреляцию с результатами данных методов и может служить им реальной альтернативой.

Имеющийся на сегодняшний день опыт использования рН-импедансометрии пищевода позволяет считать данный метод наиболее точным и современным в диагностике ГЭР, в том числе – и у больных с ПБ. В связи с чем, целесообразно широкое внедрение рН-импедансометрии в практическую деятельность врачей общей практики и гастроэнтерологов для оптимизации диагностики и лечения больных с ПБ [68].

Скрининг пищевода Баррета

Для раннего выявления и лечения больных с ПБ необходимо проводить скрининг всем пациентам с наличием частой изжоги и/или анамнезом ГЭРБ более 5 лет. При выявлении ПБ рекомендуется совместное ведение больного гастроэнтерологом, эндоскопистом и морфологом.

Особую группу риска составляют пациенты мужского пола с анамнезом ГЭРБ более 10 лет или изжогой более 5 лет, старше 50 лет, страдающие ожирением [12,44,45]. Выявление пациентов с ПБ, не имеющих характерных симптомов ГЭРБ остается по сей день нерешенной проблемой.

Скрининговые мероприятия должны включать ЭГДС и, в случае обнаружения участков слизистой оболочки пищевода, подозрительных на ПБ, проведение эндоскопического исследования с применением уточняющих методик и прицельной биопсии. Перед взятием биопсии гастроэнтеролог должен назначить курс антисекреторной терапии ИПП для уменьшения степени воспалительных изменений в слизистой пищевода, затрудняющих диагностику дисплазии эпителия.

Мониторинг больных с пищеводом Барретта

Единых мировых рекомендаций относительно мониторинга больных с ПБ и различными вариантами неопластической прогрессии на его фоне в настоящее время не разработано. Основываясь на данных рекомендаций Американской гастроэнтерологической ассоциации и Британского общества гастроэнтерологов, а также ряда отечественных исследований, представляется рациональным использовать следующий алгоритм мониторинга больных с ПБ: при выявлении ПБ (КМ эпителия

слизистой оболочки пищевода с длиной сегмента более 1 см) без диспластических изменений эпителия комплексное эндоскопическое исследование с прицельной биопсией рекомендуется выполнять каждые 3 года. Необходимо отметить, что подтвердить наличие ПБ без дисплазии эпителия рекомендуется в медицинском учреждении, специализирующемся на проблеме ПБ. В случае невозможности выполнения комплексного эндоскопического исследования следует применить тактику 4-квadrантной биопсии слизистой оболочки ПБ с промежутком по длине в 2 см. [121, 122]

Если при гистологическом исследовании обнаруживаются признаки дисплазии низкой степени, то необходимо повторное (в течение первых 6 месяцев) комплексное эндоскопическое исследование с прицельной или 4-квadrантной биопсией с промежутком по длине сегмента ПБ в 1 см и подтверждением независимым экспертом-патологом с последующим динамическим наблюдением с ежегодными эндоскопическими и морфологическими исследованиями (с интервалом 1-2 раза 1 год). [2, 121].

В случае выявления дисплазии высокой степени обязательно повторное (в течение первых 3 месяцев) комплексное эндоскопическое исследование с прицельной биопсией. Полученные биоптаты должны быть исследованы 2-мя опытными морфологами. При подтверждении диагноза дисплазии высокой степени или cancer in situ больного следует направить в специализированное онкологическое учреждение, где будет рассматриваться вопрос о внутрипросветном эндоскопическом или хирургическом лечении [121].

Профилактика развития пищевода Баррета

Профилактика развития ПБ преследует основную цель – канцерпревенцию и включает, в первую очередь, своевременную диагностику и лечение ГЭРБ с помощью антисекреторных, обволакивающих препаратов, секвестрантов и адсорбентов желчных кислот. Длительный приём ингибиторов протонной помпы больными ГЭРБ приводит к предупреждению прогрессирования ГЭРБ и развития её рецидивов, снижению риска возникновения ПБ [3].

Больным, страдающим гастроэзофагеальной рефлюксной болезнью на фоне повышенной массы тела или ожирения, необходимо рекомендовать мероприятия по снижению веса (диета и динамические физические нагрузки) с достижением целевого ИМТ менее 22.

Общие меры профилактики ПБ являются достаточно тривиальными, но очень эффективными. Среди них наиболее важными признаны: отказ от крепких алкогольных напитков и табакокурения, употребление свежих овощей и фруктов в пищу, особенно полезно наличие в рационе таких продуктов как цветная капуста, кабачки, брокколи [35]. Известно также, что достаточное содержание витаминов С и Е в рационе снижает риск развития АКП у больных с ПБ [36].

Медикаментозная терапия при пищеводе Баррета

Важно помнить, что целью медикаментозной терапии является не обратное развитие метапластических изменений эпителия пищевода, а снижение повреждающих свойств рефлюктата, контроль над секрецией соляной кислоты в желудке, купирование симптомов

и улучшение качества жизни, эпителизация поврежденных слизистой оболочки, предотвращение формирования на фоне ПБ дисплазии эпителия и АКП.

В настоящее время всем больным ПБ рекомендуется постоянная антисекреторная терапия ингибиторами протонной помпы.

Основными принципами консервативного лечения ПБ можно считать следующие: необходимость назначения стандартных доз антисекреторных препаратов, достаточных для стабилизации эндоскопической и морфологической картины в пищеводе и купирования симптомов, проведение длительной (не менее 8-12 месяцев) основной терапии и постоянной поддерживающей терапии[2].

Сейчас для консервативного лечения больных с ПБ применяются ИПП пяти поколений (**омепразол, лансопразол, пантопразол, рабепразол, эзомепразол**), которые обеспечивают оптимальный уровень кислотопродукции

При сочетании ПБ с эрозивным поражением на фоне ГЭРБ возможно применение коротких курсов внутривенных форм ИПП, преимуществами которых является быстрое достижение антисекреторного эффекта и более высокая концентрация препарата в крови [62].

Зачастую у пациентов с ПБ наблюдается более выраженный рефлюкс кислоты, чем у других пациентов с ГЭРБ, в связи с чем пациентам с ПБ возможно назначение доз ИПП, превышающих стандартные дозировки для лечения ГЭРБ[1]. В случае, если прием ИПП один раз в сутки не приводит к купированию симптомов и стабилизации эндоскопической и морфологической картины в пищеводе, увеличение дозировки до двукратного приема является рациональным исходя из фармакологических характеристик этой группы препаратов и их влияния на париетальные клетки. Разделение дозы препарата на 2 приема: перед завтраком и перед ужином (но не перед сном) демонстрирует больший клинический эффект у больных с ПБ, нежели прием полной суточной дозы ИПП однократно перед завтраком. Эффективность дальнейшего увеличения дозы препаратов не подтверждена научными исследованиями [2, 62, 87].

При ПБ длительный многолетний прием ИПП приводит к возникновению островков реэпителизации многослойным плоским эпителием в пределах сегмента метаплазии, уменьшению протяженности метаплазированного эпителия в пищеводе, снижению риска развития и прогрессирования дисплазии эпителия. Показано, что у пациентов с ПБ пролиферация клеток уменьшается, а их дифференцировка возрастает после 6-месячной эффективной 24-часовой нормализации рН в пищеводе[46,47].

Согласно данным отечественных исследователей [24] лечение больных с ПБ ингибиторами протонной помпы сопровождается возрастанием индекса апоптоза в участках КМ эпителия. Индекс пролиферации на фоне лечения ИПП снижается как в многослойном плоском эпителии пищевода, так и в участках его КМ, что свидетельствует о благоприятном влиянии ИПП на нарушенные процессы пролиферации и апоптоза у больных с ПБ.

Важно, что указанные изменения возникают при приеме только антисекреторных препаратов из группы ИПП. Имеются исследования, доказывающие неэффективность препаратов из группы H₂-гистаминоблокаторов при ПБ, а именно – нарастание интенсивности клеточной пролиферации метаплазированного эпителия на фоне терапии H₂-блокаторами[12,48].

Тем не менее, даже высокие дозы ИПП практически полностью элиминирующие воздействие кислоты на пищевод, обычно не приводят к полному обратному развитию ПБ [53, 54, 55].

Так, по данным отечественных исследователей [70] консервативная терапия больных с ПБ с использованием двойной дозы ИПП в сроки наблюдения до 2 лет обеспечила положительную динамику процесса по морфологическим заключениям в 40% случаев; в 40% наблюдений отмечалась стабилизация процесса и в 20% - прогрессия ПБ на ее фоне.

Однако, на сегодняшний день известно, что общая частота случаев клинической неэффективности терапии ГЭР на фоне приема стандартных доз ИПП составляет 10-40% [63, 64, 65]. Причиной неэффективности ингибиторов секреции соляной кислоты может быть преобладание в рефлюктате содержимого 12-ти перстной кишки с преимущественно щелочной средой, когда изжога и другие симптомы ГЭРБ возникают результате действия на слизистую оболочку пищевода компонентов желчи и панкреатических ферментов.

Известно, что рефлюктат имеет преимущественно кислотный характер лишь у 50% больных ГЭРБ, тогда как в 39,7% случаев имеет место кислотный рефлюкс с желчным компонентом – ключевой фактор патогенеза ПБ, а 10.3% больных имеют только желчный рефлюкс [61].

Компоненты дуоденального содержимого, повреждающие слизистую оболочку пищевода, представлены желчными кислотами, лизолецитином и трипсином. Из них наиболее хорошо изучена роль желчных кислот, которым, по-видимому, принадлежит основная роль в патогенезе повреждения пищевода при дуоденогастроэзофагеальном рефлюксе [62].

Доминирование компонентов желчи в пищеводном рефлюктате вынуждает корректировать общепринятые схемы лечения больных с ПБ. С этой целью у пациентов, резистентных к терапии ингибиторами протонной помпы, необходимо уточнять характер забрасываемого в пищевод рефлюктата с помощью проведения рН –импедансометрии пищевода, которая позволяет выявить не только эпизоды кислых, но и щелочных и смешанных рефлюксов.

Следует принимать во внимание, что при наиболее часто встречающемся смешанном рефлюксе назначение ИПП оказывает клинический эффект не только вследствие подавления собственно кислотопродукции, но и за счет уменьшения общего объема желудочного секрета, что, соответственно, ведет к уменьшению объема рефлюктата.

В случае наличия ДГЭР больным с ПБ могут быть назначены в различных комбинациях (в т. ч. в комбинации с ИПП) следующие препараты [62]: антациды, прокинетики, урсодезоксихолевая кислота, холестирамин, сукральфат. При наличии билиарного рефлюкса целью назначения антацидов служит не только нейтрализация соляной кислоты, но и адсорбция желчных кислот и лизолецитина, а также повышение устойчивости слизистой оболочки к действию повреждающих агрессивных факторов [66].

Основанием для применения урсодезоксихолевой кислоты служит ее цитопротективный эффект. Вытеснение пула гидрофобных желчных кислот и снижению пролиферативной активности клеток метаплазированного кишечного эпителия [67].

Антирефлюксная хирургия

Операция фундопликации не уменьшает протяженность сегмента ПБ. Антирефлюксное хирургическое лечение рекомендуется выполнять только при неэффективности медикаментозной терапии при доказанной с помощью рентгенологического и манометрического исследования недостаточности функции нижнего пищеводного сфинктера [111].

Анализ результатов фундопликаций у больных с ПБ с 1966 по 2001 гг. показал, не существует различий в эффективности хирургического и терапевтического лечения для предупреждения неоплазии – аденокарциномы. Так, после хирургических антирефлюксных операций риск развития АКП составил 3,8/1000 пациентов в год, а у получавших медикаментозную терапию – 5,3/1000, различия недостоверны ($p=0,29$). Нет разницы и при наблюдении больных в течение 5 лет: 3,8/1000 в год после хирургических вмешательств против 4,2/1000 в год на фоне медикаментозной терапии [12,49].

В большинстве случаев антирефлюксные хирургические вмешательства не приводят к полной отмене антисекреторных средств и не обеспечивают значимого снижения риска развития аденокарциномы у больных с ГЭРБ и ПБ [12,50].

Эндоскопическое лечение больных с пищеводом Баррета без дисплазии

Необходимо помнить, что стандартное медикаментозное и хирургическое лечение в большинстве случаев не приводит к регрессии кишечной метаплазии. В связи с чем, основой терапии ПБ на сегодняшний день являются эндоскопические методы абляции патологически- измененной слизистой.

В комбинацией с терапией ингибиторами протонной помпы [56, 57, 58, 59] эти методики обеспечивают реэпителизацию пищевода нормальным многослойным плоским эпителием. Однако, остается до конца нерешенным вопрос о полноте такой реверсии и возможности рецидива кишечной метаплазии.

Основными методиками эндоскопического лечения пищевода Баррета являются различные варианты абляции слизистой оболочки, такие как аргон-плазменная коагуляция, электрокоагуляция, криоабляция, а также – фотодинамическая и лазерная терапия [12,70].

Важной задачей выполнения эндоскопического лечения больных с неосложненным ПБ является, помимо элиминации самого метаплазированного эпителия в пищеводе, разрушающее воздействие на клетки-предшественники метаплазированного эпителия, то есть на стволовые клетки, уже приобретшие черты кишечной дифференцировки. Данные клеточные элементы расположены на базальной мембране эпителия и их удаление возможно только при адекватной глубине абляции [70].

Наиболее эффективной в лечении пищевода Баррета без фокусов тяжелой дисплазии и аденокарциномы *in situ* является аргон-плазменная коагуляция. Благодаря возможности регулировки формы, размера и энергии плазменной дуги АПК обеспечивает прецизионную абляцию даже очень небольших участков метаплазированного эпителия в пищеводе без значительного повреждающего воздействия на окружающие ткани. Последовательную АПК с перекрывающимися полями возможно применять и при достаточно протяженных сегментах метаплазии. Так, при ПБ с длиной сегмента 3 -4 см АПК оказывается эффективной у 80-90% больных [1, 70].

В настоящее время исследуются возможности применения для лечения больных с неосложненным ПБ гибридной АПК с предварительным введением физиологического раствора в подслизистый слой стенки пищевода. Однако, по мнению ряда авторов, данный

метод не лишен недостатков, так как при таком подходе обеспечивается меньшая, чем при стандартной АПК глубина абляции и, в ряде случаев, после вмешательства в глубоких отделах слизистой оболочки могут остаться «скрытые» железы, выстланные метаплазированным кишечным эпителием [112].

Фотодинамическая терапия (ФДТ) может быть высокоэффективна у больных с достаточно протяженным сегментом ПБ – 3 и более см [113]. Однако, применение данного метода возможно только в специализированных онкологических учреждениях, что обусловлено необходимостью точного расчета энергии лазерного излучения и варианта фотосенсибилизатора. По данным ряда авторов, после выполнения ФДТ в 14,3% случаев в сроки от 4 месяцев до 5 лет у больных с ПБ возникает рецидив заболевания, что связывается с возможным с неполным перекрытием полей лазерного излучения [114]. Поэтому, в последние годы, ФДТ рекомендуется только как метод локального лечения больных с дисплазией высокой степени и cancer in situ на фоне ПБ [120].

Мультиполярная электрокоагуляция и в настоящее время в лечении больных с ПБ практически не используется, так как, на основании отдаленных результатов исследований, не показала достаточной эффективности [70]. Криоабляция и лазерная терапия также не нашли широкого применения в лечении больных с ПБ, что обусловлено высокой частотой наличия резидуальной КМ после подобных вмешательств. [114,120].

Крайне важной представляется необходимость назначения или продолжения терапии ИПП у больных, которым выполнена эндоскопическая абляция слизистой оболочки ПБ. Адекватный подход к терапии позволяет значительно снизить частоту рецидивов ПБ после эндоскопического лечения.

Лечение больных с дисплазией высокой степени / раком in situ

В настоящее время в аспекте выбора лечебной тактики между понятиями дисплазии высокой степени при ПБ и ранней аденокарциномы (рака in situ) не проводится значительных различий. В течение многих лет стандартом лечения больных с дисплазией высокой степени и раннего рака на фоне ПБ являлась радикальная эзофагэктомия с пластикой желудочным стеблем и регионарной лимфодиссекцией [117].

Однако, в последние несколько лет, на первый план в лечении таких больных выходят методы органосохраняющие методы внутрипросветного эндоскопического лечения и традиционные хирургические вмешательства, что обеспечивающие, в сравнении с хирургическим лечением, низкую послеоперационную летальность и сравнительно небольшое количество осложнений при сравнимой эффективности [116,117]. В западных странах применение традиционных хирургических вмешательств при дисплазии высокой степени и неинвазивной аденокарциномы на фоне ПБ, в настоящее время крайне ограничено и, в качестве альтернативы эзофагэктомии рекомендуются к использованию различные варианты эндоскопической резекции слизистой оболочки пищевода (EMR), в том числе и с диссекцией в подслизистом слое (ESD), а также - фотодинамическая терапия.

EMR показана при дисплазии эпителия ПБ высокой степени или высокодифференцированной аденокарциноме на его фоне возвышающегося (I) или плоского (II) макроскопических типов размерами до 2 см с инвазией в пределах слизистой оболочки. Необходимо отметить, что EMR можно считать методом выбора только при одиночных фокусах ранней неоплазии при ПБ, в случае множественного характера

поражения рекомендуется выбор другого метода лечения – фотодинамической терапии или радикальной эзофагэктомии.

Наиболее часто используемыми вариантами EMR при ранней неоплазии на фоне ПБ являются традиционная петлевая электрорезекция и резекция с применением латексных колпачков Olympus EMR Cap. При первой модификации вмешательства в подслизистый слой стенки пищевода в зоне поражения вводится физиологический раствор или более вязкие высокомолекулярные растворы и, следующим этапом, производится отсечение слизистой оболочки с образованием с применением диатермической петли. При выполнении колпачковой модификации вмешательства на дистальный конец эндоскопа устанавливается латексный колпачок EMR Cap и производится вакуумная аспирация слизистой оболочки ПБ с фокусом неоплазии, формирование «псевдополипа» и последующее отсечение фрагмента с использованием эндоскопической петли [116,117].

Представляется крайне важным детальное морфологическое исследование удаленного материала. Так, в случаях выявления опухолевых клеток в вертикальном крае резекции или обнаружения лимфоваскулярной инвазии вмешательство признается нерадикальным и пациент должен быть направлен на хирургическое лечение [24, 116].

При больших (более 2 см) по плоскости размерах поражения, инвазии опухоли не только в пределах слизистой оболочки, но и фокусов начальной инвазии в подслизистый слой стенки пищевода, в настоящее время рекомендуется использовать эндоскопическую электрорезекцию с диссекцией в подслизистом слое с использованием различных эндоскопических ножей. После наложения гидравлической подушки под образование производится поэтапное сепарирование слизистой оболочки с подслизистым слоем в зоне неопластических изменений от мышечного с применением различных эндоскопических ножей – Olympus HookKnife, ITKnife 1-2 или Dual Knife [117].

Методы внутрисветного эндоскопического лечения высокоэффективны в лечении ПБ с дисплазией высокой степени и раннего рака на фоне ПБ, однако при их использовании высок риск осложнений, таких как значимое кровотечение и перфорация стенки пищевода, поэтому их можно рекомендовать для выполнения только в специализированных центрах [1].

После вмешательств обязательно продолжение мониторинга больных и терапия ингибиторами протонной помпы. Адекватные подходы к терапии у больных, которым было выполнено внутрисветное эндоскопическое лечение по поводу ранней неоплазии на фоне ПБ, позволяет значительно снизить частоту метакронных очагов злокачественной трансформации эпителия [1, 117].

У больных с дисплазией высокой степени и ранней аденокарциномой на фоне ПБ эффективно также применение ФДТ, которая в комбинации с приемом ИПП оказывается эффективной у 78% больных, что сравнимо с результатами радикальной эзофагэктомии [1, 120].

ФДТ обеспечивает возможность элиминации множественных фокусов ранней неоплазии на фоне ПБ с последующей эпителизацией слизистой оболочки пищевода нормальным плоским эпителием на фоне интенсивной антисекреторной терапии. Однако выполнение ФДТ рекомендуется только в специализированных учреждениях, так как в случаях неверного выборе фотосенсибилизатора, энергии и длительности воздействия, перекрытия полей возможно сохранение резидуальных клонов опухолевых клеток под восстановившимся после вмешательства плоским эпителием [83, 84].

В случаях невозможности выполнения внутриспросветного эндоскопического лечения при подтвержденной ранней неоплазии на фоне ПБ следует направить больного на радикальное хирургическое лечение в объеме различных вариантов резекции пищевода [117].

Заключение

- Наличие пищевода Баррета необходимо исключать у любого больного с длительным течением ГЭРБ
- Пищевод Барретта является основным фактором риска развития аденокарциномы пищевода
- К пищеводу Барретта следует относить все эндоскопически и гистологически подтвержденные случаи выявления кишечной метаплазии эпителия слизистой оболочки пищевода длиной более 1 см
- Ультракороткие (менее 1 см) сегменты метаплазированного железистого эпителия в пищеводе не рекомендуется относить к понятию пищевода Барретта
- Случаи выявления кишечной метаплазии эпителия слизистой оболочки кардиального отдела желудка или кардиоэзофагеального перехода не следует характеризовать как пищевод Барретта
- Смешанный кислый и желчный рефлюкс – ключевой фактор патогенеза пищевода Барретта
- Патогномоничных симптомов пищевода Барретта не выявлено
- Для эндоскопической диагностики пищевода Барретта и ранней неоплазии на его фоне следует использовать все доступные уточняющие эндоскопические методики
- рН-импедансометрия и манометрия нижнего пищеводного сфинктера – наиболее точные диагностические методы оценки гастроэзофагеального рефлюкса, позволяющие индивидуализировать терапию у пациентов с пищеводом Барретта
- Всем больным с пищеводом Барретта рекомендуется постоянная антисекреторная терапия ингибиторами протонной помпы
- Длительный многолетний прием ингибиторов протонной помпы у больных с пищеводом Барретта обеспечивает значительное снижение риска развития дисплазии эпителия и аденокарциномы на его фоне
- Антирефлюксные хирургические вмешательства не приводят к полной отмене антисекреторных средств и не обеспечивают значимого снижения риска развития аденокарциномы у больных пищеводом Барретта
- Основным вариантом эндоскопического лечения пищевода Барретта без дисплазии эпителия является аргон-плазменная коагуляция с обязательной длительной терапией ингибиторами протонной помпы
- При выявлении дисплазии эпителия высокой степени или аденокарциномы на фоне пищевода Барретта больной должен быть направлен в специализированное онкологическое учреждение
- Внутриспросветное эндоскопическое лечение – органосохраняющая альтернатива эзофагэктомии у больных с дисплазией эпителия высокой степени или ранней аденокарциномой на фоне пищевода Барретта

СПИСОК ЛИТЕРАТУРЫ

1. Wang K. K., Sampliner R. E. Diagnosis, Surveillance and Therapy of Barrett's Esophagus // *Am J Gastroenterol.* – 2008. – Т. 103. – С. 788-797.
2. Spechler S. J. et al. American Gastroenterological Association medical position statement on the management of Barrett's esophagus // *Gastroenterology.* – 2011. – Т. 140. – №. 3. – С. 1084.
3. Ивашкин В.Т., Маев И.В., Трухманов А.С. Пищевод Баррета. В двух томах. М.: Издательство "Шико", 2011.
4. Rex DK, Cummings OW, Shaw M, Cumings MD, Wong RK, Vasudeva RS, Dunne D, Rahmani EY, Helper DJ. Screening for Barrett's esophagus in colonoscopy patients with and without heartburn. *Gastroenterology.* 2003 Dec;125(6):1670-7. PubMed
5. Van Blankenstein M, Looman CW, Johnston BJ, Caygill CP. Age and sex distribution of the prevalence of Barrett's esophagus found in a primary referral endoscopy center. *Am J Gastroenterol.* 2005 Mar;100(3):568-76.
6. Cameron AJ, Zinsmeister AR, Ballard DJ, Carney JA. Prevalence of columnar-lined (Barrett's) esophagus. Comparison of population-based clinical and autopsy findings. *Gastroenterology.* 1990 Oct;99(4):918-22.
7. Hirota W. , Loughney T. and Lazas D. et al. (1999) Specialized intestinal metaplasia, dysplasia and cancer of the esophagus and esophagogastric junction: Prevalence and clinical data. *Gastroenterology* 116:277-285
8. Blot W.J. , Devesa S.S. and Kneller R.W. et al. (1991) Rising incidence of adenocarcinoma of the esophagus and gastric cardia. *JAMA* 265:1287-1289
9. Devesa S.S. , Blot W.J. and Fraumeni J. (1998) Changing patterns in the incidence of esophageal and gastric carcinoma in the United States. *Cancer* 83:2049-2053
10. Годжелло Э.А., Галлингер Ю.И. Пищевод Баррета и аденокарцинома пищевода: эндоскопическая диагностика и лечение // *Рос. онкол. журн.* – 2000. – No 6. – С. 50–52.
11. Cook M.B., Wild C.P., Forman D. A systematic review and meta-analysis of the sex ratio for Barrett's esophagus, erosive reflux disease, and nonerosive reflux disease // *Am. J. Epidemiol.* – 2005. – Vol. 11. – P. 1050–1061.
12. Осипенко М. Ф. и др. Пищевод Баррета—современное состояние проблемы // *Российский журнал гастроэнтерол., гепатол., колоп роктол.* – 2007. – №. 4. – С. 11.
13. Irani S., Parkman H.P., Thomas R. Increased Barrett's esophagus for the decade between 1991 and 2000 at a single university medical center // *Dig. Dis. Sci.* – 2005. – N 11. – P. 2141–2146.
14. Shaheen NJ, Crosby MA, Bozyski EM, et al. Is there publication bias in the reporting of cancer risk in Barrett's esophagus? *Gastroenterology* 2000;119:333–338.
15. Desai TK, Singh J, Samala N, Subbiah P. The incidence of esophageal adenocarcinoma in Barrett's esophagus has been overestimated. *Am J Gastroenterol.* 2011 Jul;106(7):1364-5
16. Amin A., Samala N. R., Desai T. K. The Incidence of Esophageal Adenocarcinoma in Barrett's Esophagus (BE) Low Grade Dysplasia (LGD) is 1 to 1.9% Annually and May Be a Fraction of Non-Esophageal Mortality: A Meta-Analysis of 40 Studies // *Gastroenterology.* – 2011. – Т. 140. – №. 5. – С. S-223.
17. Reid B. , Levine D. and Longton G. et al. (2000) Predictors of progression to cancer in Barrett's esophagus: Baseline histology and flow cytometry identify low and high risk patient subsets. *Am J Gastroenterol* 95:1669-1676
18. Gatenby PA, Caygill CP, Watson A, Murray L, Romero Y. Barrett's esophagus registries. *Ann N Y Acad Sci.* 2011 Sep;1232:405-10.
19. Verbeek RE, van Oijen MG, ten Kate FJ, Vleggaar FP, Schipper ME, Casparie MK, van Baal JW, Siersema PD. Surveillance and follow-up strategies in patients with high-grade

- dysplasia in Barrett's esophagus: a Dutch population-based study. *Am J Gastroenterol.* 2012 Apr;107(4):534-42
20. Ивашкин В.Т., Трухманов А.С. *Болезни пищевода.* – М.: Триада-Х, 2000. – 179 с.
 21. Ивашкин В.Т., Шептулин А.А. *Болезни пищевода и желудка.* – М.: МЕДпресс-информ, 2002. – 143 с.
 22. Sharma P., McQuaid K. et al. AGA Chicago Workshop. A critical review of the diagnosis and management of Barrett's esophagus: the AGA Chicago Workshop // *Gastroenterology.* – 2004. – Vol. 127. – P. 310–330.
 23. Spechler S.J., Goyal R.K. The columnar lined esophagus, intestinal metaplasia, and Norman Barrett // *Gastroenterology.* – 1996. – Vol. 110. – P. 614–621.
 24. Кардашева С. С. и др. Клиническая картина, факторы риска и иммуногистохимические маркеры при пищеводе Барретта // *Рос.журн. гастроэнтерол., гепатол., колопроктол* N. – 2008. – Т. 3. – С. 15-24.
 25. Spechler S.J. Barrett's esophagus // *N. Engl. J. Med.* – 2002. – Vol. 346. – P. 836–842.
 26. Пирогов С. С. и др. Новый взгляд на проблему пищевода Барретта. – 2008.
 27. Choi do W., Oh S.N., Baek S.J. et al. Endoscopically observed lower esophageal capillary patterns // *Korean J. Intern. Med.* – 2002. – Vol. 17, N 4. – P. 245–248.
 28. Egger K., Meining A., Werner M. et al. Endoscopic measurement of Barrett's esophagus length is unreliable – a prospective comparative biopsy study // *Z. Gastro- enterol.* – 2004. – Vol. 42, N 6. – P. 499–504.
 29. Van Eyken P. Definition of Barrett's esophagus // *Acta Gastroenterol. Belg.* – 2000. – Vol. 63, N 1. – P. 10–12
 30. Pohl H, Welch HG. The role of overdiagnosis and reclassification in the marked increase of esophageal adenocarcinoma incidence. *J Natl Cancer Inst* 2005;97:142–146.
 31. Sikkema M, De Jonge PJF, Steyerberg EW, et al. Risk of esophageal adenocarcinoma and mortality in patient with Barrett's esophagus: a systematic review and meta-analysis. *Clin Gastroenterol Hepatol* 2010;8:235–244.
 32. Thomas T, Abrams KR, DeCaestecker JS, et al. Meta analysis: cancer risk in Barrett's oesophagus. *Aliment Pharmacol Ther* 2007;26:1465–1477.
 33. Yousef F, Cardwell C, Cantwell MM, et al. The incidence of esophageal cancer and high-grade dysplasia in Barrett's esophagus: a systematic review and meta-analysis. *Am J Epidemiol* 2008;168:237–249
 34. Wani S, Falk G, Hall M, et al. Patients with nondysplastic Barrett's esophagus have low risks for developing dysplasia or esophageal adenocarcinoma. *Clin Gastroenterol Hepatol* 2011;9:220–227.
 35. Boeing H, Dietrich T, Hoffmann K. et al. Intake of fruits and vegetables and risk of cancer of the upper aero-digestive tract: the prospective EPIC-study. *Cancer Causes Control.* 2006 Sep ;17(7):957-69.
 36. Dong LM, Kristal AR, Peters U. et al. Dietary supplement use and risk of neoplastic progression in esophageal adenocarcinoma: a prospective study. *Nutr Cancer.* 2008;60(1):39-48.
 37. Yates M. et al. Dietary fat intake in the aetiology of Barrett's oesophagus and oesophageal adenocarcinoma—data from a prospective cohort study (EPIC-Norfolk) using 7-day food diary data // *Gastroenterology.* – 2011. – Т. 140. – №. 5. – С. S-80.
 38. Leggett C. L. et al. Metabolic Syndrome as a Risk Factor for Barrett Esophagus: A Population-Based Case-Control Study // *Mayo Clinic Proceedings.* – Elsevier, 2013. – Т. 88. – №. 2. – С. 157-165.
 39. Nelsen E. M. et al. Distribution of body fat and its influence on esophageal inflammation and dysplasia in patients with Barrett's esophagus // *Clinical Gastroenterology and Hepatology.* – 2012. – Т. 10. – №. 7. – С. 728-734.
 40. Ogunwobi O. Leptin enhances the cell proliferative and anti-apoptotic actions of acid in Barrett's adenocarcinoma // *13 UEGW.* – p. 6.

41. Kara M.A., Peters F.P., Rosmolen W.D. et al. High- resolution endoscopy plus chromoendoscopy or narrow-band imaging in Barrett's esophagus: a prospective randomized crossover study // *Endoscopy*. – 2005. – Vol. 37, N 10. – P. 929–936.
42. Kuipers E.J., Haringsma J. Diagnostic and therapeutic endoscopy // *J. Surg. Oncol.* – 2005. – Vol. 92, N 3. – P. 203–209.
43. Guda N.M., Partington S., Vakil N. Inter- and intra- observer variability in the measurement of length at endoscopy: Implications for the measurement of Barrett's esophagus // *Gastrointest. Endosc.* – 2004. – Vol. 59, N 6. – P. 655–658.
44. Spechler S.J. Screening and surveillance of Barrett's esophagus // *Gastroenterol. Hepatol.* – 2005. – Vol. 1, N 2. – P. 91–93.
45. Armstrong D., Marshall J.K., Chiba N. Canadian Association of Gastroenterology GERD Consensus Group. Canadian Consensus Conference on the management of gastroesophageal reflux disease in adults – update 2004 // *Can. J. Gastroenterol.* – 2005. – Vol. 19, N 1. – P. 15–35.
46. El-Serag HB, Aguirre TV, Davis S, Kuebel M, Bhattacharyya A, Sampliner RE. Proton pump inhibitors are associated with reduced incidence of dysplasia in Barrett's esophagus. *Am J Gastroenterol.* 2004 Oct;99(10):1877-83.
47. Mardini HE. Preventing dysplasia in Barrett's esophagus: are proton pump inhibitors the answer? *Am J Gastroenterol.* 2005 Apr;100(4):978-9.
48. Abdalla S.I., Lao-Sirieix P., Novelli M.R. et al. Gastrin-induced cyclooxygenase-2 expression in Barrett's carcinogenesis // *Clin. Cancer Res.* – 2004. – Vol. 10. – P. 4784–4792.
49. Corey K.E., Schmitz S.M., Shaheen N.J. Does a surgical antireflux procedure decrease the incidence of esophageal adenocarcinoma in Barrett's esophagus? A meta-analysis // *Am. J. Gastroenterol.* – 2003. – Vol. 98, N 11. – P. 2390–2394.
50. Spechler S.J., Lee E., Ahnen D. Long-term outcome of medical and surgical therapies for gastroesophageal reflux disease: follow-up of a randomized controlled trial // *JAMA.* – 2001. – Vol. 285, N 18. – P. 2331–2338.
51. Gross G. , Canto M. and Hixson J. et al. (1999) Management of Barrett's esophagus. A national study of practice patterns and their cost implications. *Am J Gastroenterol* 94:3440-3447
52. Falk G. , Ours T. and Richter J. (2000) Practice patterns for surveillance of Barrett's esophagus in the United States. *Gastrointest Endosc* 52:197-203
53. Sharma P. , Sampliner R.E. and Camargo E. (1997) Normalization of esophageal pH with high dose proton pump inhibitor therapy does not result in regression of Barrett's esophagus. *Am J Gastroenterol* 92:582-585
54. Malesci A. , Savarino V. and Zenith P. et al. (1996) Partial regression of Barrett's esophagus by long term therapy with high dose omeprazole. *Gastrointest Endosc* 44:700-705
55. Peters F. , Ganesh S. and Kuipers E. et al. (1999) Endoscopic regression of Barrett's oesophagus during omeprazole treatment: A randomised double blind study. *Gut* 45:489-494
56. Salo J.A. , Nemlander A. and Farkkila M. et al. (1996) Treatment of Barrett's metaplasia by antireflux surgery and endoscopic laser ablation. Clinical experience in ten patients. *Gastroenterology* 108:A1243(abstract)
57. Sampliner R.E. , Fennerty M.B. and Garewal H.S. (1996) Reversal of Barrett's esophagus with acid suppression and multipolar electrocoagulation: Preliminary results. *Gastrointest Endosc* 44:523-525
58. Overholt B.F. and Panjehpour M. (1996) Photodynamic therapy for Barrett's esophagus: Clinical update. *Am J Gastroenterol* 91:1719-1723
59. Schulz H. , Mehlke S. and Antos D. et al. (2000) Ablation of Barrett's epithelium by endoscopic argon plasma coagulation in combination with high dose omeprazole.

- Gastrointest Endosc 51:659-663
60. РГА. Диагностика и лечение гастроэзофагеальной рефлюксной болезни // Пособие для врачей. - Москва. - 2010 г.
 61. Трухманов А.С. Гастроэзофагеальная рефлюксная болезнь: клинические варианты, прогноз, лечение: Автореф. д-ра мед.наук. - М., 2008. - 41 с.
 62. Кайбышева В.О., Трухманов А.С., Ивашкин В.Т. Гастроэзофагеальная рефлюксная болезнь, резистентная к терапии ингибиторами протонной помпы // РЖГГК. – 2011. – Т. XXI. – № 4. – С. 4–13.
 63. Carlsson R, Dent J, Watts R, et al. Gastro-oesophageal reflux disease in primary care: an international study of different treatment strategies with omeprazole. International GORD Study Group. Eur J Gastroenterol Hepatol 1998;10:119–24.
 64. Crawley JA, Schmitt CM. How satisfied are chronic heartburn sufferers with their prescription medications? Results of the Patient Unmet Needs Study. J Clin Outcomes Manag 2000;7:29–34.
 65. Inadomi JM, McIntyre L, Bernard L, et al. Step-down from multiple- to single-dose proton pump inhibitors (PPIs): a prospective study of patients with heartburn or acid regurgitation completely relieved with PPIs. Am J Gastroenterol 2003;98:1940–4.
 66. Буеверов О.А., Лапина Т.А. Дуоденогастроэзофагеальный рефлюкс как причина рефлюкс–эзофагита // Фарматека – 2006. – №1. – С.22–27.
 67. Pazzi P, et al. Bile reflux gastritis in patients without prior gastric surgery: therapeutic effects of ursodeoxycholic acid. Curr Ther Res 1989;45: 476-87.
 68. Кайбышева В.О., Сторонова О.А., Трухманов А.С., Ивашкин В.Т. Возможности внутрипищеводной рН-импедансометрии в диагностике ГЭРБ // РЖГГК. – 2013. – Т.23. – № 2. – С. 4-16.
 69. Kahrilas P, Shaheen N, Vaezi M. American Gastroenterological Association Institute Technical Review on the Management of Gastroesophageal Reflux Disease. Gastroenterology 2008;135:1392–1413.
 70. Пирогов С.С. Эндоскопические методики в уточняющей диагностике и лечении больных с пищеводом барретта : автореф. дис. канд. мед.наук : 14.00.14. - М, 2010.
 71. Sharma P, Dent J, Armstrong D et al. The development and validation of an endoscopic grading system for Barrett's esophagus: the Prague C & M criteria. Gastroenterology 2006; 131: 1392-9.
 72. Pascu O, Lencu M. Barrett's esophagus. Rom. J. Gastroenterol. 2004; 13: 219-22.
 73. Lukanich Jeanne M. Section I: epidemiological review. Semin Thorac Cardiovasc Surg. 2003 Apr;15(2):158–166.
 74. Solaymani-Dodaran M. et al. Risk of oesophageal cancer in Barrett's oesophagus and gastro-oesophageal reflux //Gut. – 2004. – Т. 53. – №. 8. – С. 1070-1074.
 75. Ronkainen J, Aro P, Storskrubb T, Johansson SE, Lind T, Bolling-Sternevald E, Vieth M, Stolte M, Talley NJ, Agréus L. Prevalence of Barrett's esophagus in the general population: an endoscopic study. Gastroenterology. 2005 Dec;129(6):1825-31.
 76. Conio M. et al. Risk factors for Barrett's esophagus: A case-control study //International journal of cancer. – 2002. – Т. 97. – №. 2. – С. 225-229.
 77. Breyer HP, Silva De Barros SG, Maguilnik I, et al. Does methylene blue detect intestinal metaplasia in Barrett's esophagus? Gastrointest Endosc 2003;57:505-9.
 78. Руководство по гастроэнтерологии под ред. Комарова Ф.И., Гребенева А.Л., Шептулина А.А.– М.: Медицина – 1995 - Т.1-3.
 79. Jankowski JA, Wright NA, Meltzer SJ, Triadafilopoulos G, et al. Molecular evolution of the metaplasia-dysplasia-adenocarcinoma sequence in the esophagus.//Am J Pathology – 1999 – V.154 - №4 – P.965-973.
 80. Beigi FI, Horton PF, Pope CE. Histological consequences of gastroesophageal reflux in man.//Gastroenterology – 1970 – V.58 – N.2 – P.163-174.

81. Clickman JN, Chen JJ, Wang HH, et al. Phenotypic characteristics of a distinctive multilayered epithelium suggests that it is a precursor in the development of Barrett's esophagus. // *Am J Surg Pathol* – 2001 – V.25 – P. 569-578.
82. Barrett's Esophagus. / Giuli R., Siewert J., Couturier D., et al– Paris: John Libbey Eurotext – 2003 – V.1-2.
83. Overholt B., Lightdale C., Wang K., et al. International, multicenter, partially blinded, randomized study of the efficacy of photodynamic therapy (PDT) using porfimer sodium for the ablation of high grade dysplasia in Barrett's esophagus: result of 24-month follow-up. // *Gastroenterology* – 2003- V.124 .
84. Sampliner R. Endoscopic ablative therapy for Barrett's esophagus. // *Gastrointest Endosc.* – 2004 – V.59 – P. 66-69.
85. Каприн А.Д., Старинский В.В., Г.В. Петрова. Состояние онкологической помощи населению России в 2012 году -М.: ФГУ «МНИОИ им. П.А. Герцена Минздравоохранения России», 2014.- 260 с
86. Шептулин А.А. Современные возможности и перспективы лечения резистентных форм гастроэзофагеальной рефлюксной болезни. РЖГГК. - 2010. - Т.20. - №6. - С.81-85.
87. Fass R, Sifrim D. Management of heartburn not responding to proton pump inhibitors. *Gut* 2009;58:295–309.
88. Mueller J, Werner M, Stolte M. Barrett's esophagus: histopathologic definitions and diagnostic criteria. *World J Surg* 2004;28:148-54.
89. Goldblum JR. The significance and etiology of intestinal metaplasia of the esophagogastric junction. *Ann Diagn Pathol* 2002;6:67-73.
90. Spechler SJ. Short and ultrashort Barrett's esophagus -- what does it mean. *Semin Gastrointest Dis* 1997;8:59-67.
91. Weston AP, Krmpotich PT, Cherian R, et al. Prospective long-term endoscopic and histological follow-up of short segment Barrett's esophagus: comparison with traditional long segment Barrett's esophagus. *Am J Gastroenterol* 1997;92:407-13.
92. Chang Y, Liu B, Liu GS, et al. Short-segment Barrett's esophagus and cardia intestinal metaplasia: A comparative analysis. *World J Gastroenterol* 2010;16:6151-4.
93. Goldblum JR, Richter JE, Vaezi M, et al. Helicobacter pylori infection, not gastroesophageal reflux, is the major cause of inflammation and intestinal metaplasia of gastric cardiac mucosa. *Am J Gastroenterol* 2002;97:302-11.
94. Wijetunge S, Ma Y, DeMeester S, et al. Association of adenocarcinoma of the distal esophagus, "gastroesophageal junction," and "gastric cardia" with gastric pathology. *Am J Surg Pathol* 2010;34:1521-7.
95. Chandrasoma P, Wickramasinghe K, Ma Y, et al. Is intestinal metaplasia a necessary precursor lesion for adenocarcinomas of the distal esophagus, gastroesophageal junction and gastric cardia? *Dis Esophagus* 2007;20:36-41.
96. Chandrasoma P, Wijetunge S, DeMeester S, et al. Columnar-lined esophagus without intestinal metaplasia has no proven risk of adenocarcinoma. *Am J Surg Pathol* 2012;36:1-7.
97. Cassie L. Booth, Kevin S. Thompson. Barrett's esophagus: A review of diagnostic criteria, clinical surveillance practices and new developments. *J Gastrointest Oncol.* 2012 September; 3(3): 232–242.
98. Theisen J, Nigro JJ, DeMeester TR, et al. Chronology of the Barrett's metaplasia-dysplasia-carcinoma sequence. *Dis Esophagus* 2004;17:67-70.
99. Cameron AJ, Carpenter HA. Barrett's esophagus, high- grade dysplasia, and early adenocarcinoma: a pathological study. *Am J Gastroenterol* 1997;92:586-91.
100. Reid BJ, Haggitt RC, Rubin CE, et al. Observer variation in the diagnosis of dysplasia in Barrett's esophagus. *Hum Pathol* 1988;19:166-78.

101. Zhu W, Appelman HD, Greenson JK, et al. A histologically defined subset of high-grade dysplasia in Barrett mucosa is predictive of associated carcinoma. *Am J Clin Pathol* 2009;132:94-100.
102. Зайратьянц О.В., Зайратьянц Г.О., Мовтаева П.Р. Проблемы современной гастроэнтерологии: пищевод Барретта. // Клиническая и экспериментальная морфология. - 2011. - №2. – С.9-11.
103. Зайратьянц О.В. Маев И.В. Смольяникова В.А., Мовтаева П.Р. Патологическая анатомия пищевода Барретта. // Архив патологии. – 2011. - №3. – С.21-22
104. Чистяков С.С, Пирогов С.С., Кувшинов Ю.П. Опухоли пищеварительного тракта: Учебное пособие // Издательство: МИА Классификация: Онкология ISBN: 5894818575, 2011
105. Superficial and early cancers of the esophagus.//Davydov M, Delektorskaya VV, Kuvshinov YP, Lisovsky M, Pirogov SS, Udagawa H, Ueno M, Wang G. *Ann N Y Acad Sci.* 2014 Sep;1325:159-69. doi: 10.1111/nyas.12527.
106. Пирогов С.С., Соколов В.В., Каприн А.Д. и др. Конфокальная лазерная эндомикроскопия. принцип и алгоритм выполнения при исследовании желудка // Экспериментальная и клиническая гастроэнтерология, №3, 2014 с. 10-16
107. Rüdiger Siewert J, Feith M, Werner M, Stein HJ. Adenocarcinoma of the esophagogastric junction: results of surgical therapy based on anatomical/topographic classification in 1,002 consecutive patients. *Ann Surg.* 2000 Sep;232(3):353-61.
108. Vizcaino AP, Moreno V, Lambert R, Parkin DM. Time trends incidence of both major histologic types of esophageal carcinomas in selected countries, 1973-1995. *Int J Cancer.* 2002 Jun 20;99(6):860-8. Erratum in: *Int J Cancer* 2002 Oct 20;101(6):599.
109. Stuart A.C. McDonald, Trevor A. Graham, Danielle L. Lavery, Nicholas A. Wright, Marnix Jansen The Barrett's Gland in Phenotype Space & Cellular and Molecular Gastroenterology and Hepatology &
110. Stuart J. Spechler Rhonda F. Souza. Barrett's Esophagus. *N Engl J Med* 2014; 371:836-845
111. Fitzgerald RC, di Pietro M, Ragnauth K, British Society of Gastroenterology. British Society of Gastroenterology guidelines on the diagnosis and management of Barrett's oesophagus. *Gut.* 2014 Jan;63(1):7-42. doi: 10.1136/gutjnl-2013-305372.
112. Manner H, Neugebauer A, Scharpf M The tissue effect of argon-plasma coagulation with prior submucosal injection (Hybrid-APC) versus standard APC: A randomized ex-vivo study. *United European Gastroenterol J.* 2014 Oct;2(5):383-90
113. Hage M, Siersema PD, van Dekken H. 5-aminolevulinic acid photodynamic therapy versus argon plasma coagulation for ablation of Barrett's oesophagus: a randomised trial. *Gut.* 2004 Jun;53(6):785-90
114. Gray NA, Odze RD, Spechler SJ. Buried metaplasia after endoscopic ablation of Barrett's esophagus: a systematic review. *Am J Gastroenterol.* 2011 Nov;106(11):1899-90
115. Weston AP. Can deep freezing join the endoscopic Barrett's mucosal ablation party? Cautious optimism is warranted. *Gastrointest Endosc.* 2005 Dec;62(6):849-52.
116. Frank G. Gress, Endoscopic Management of Barrett's Esophagus: Advances in Endoscopic Techniques. *American Society for Gastrointestinal Endoscopy* Vol. 16, No. 3 January 2009
117. Stein HJ, Feith M, von Rahden BH, Siewert JR. Approach to early Barrett's cancer. *World J Surg.* 2003 Sep;27(9):1040-6. Epub 2003 Aug 18.
118. Cancer Facts & Figures 2014 <http://www.cancer.org>
119. Prasad GA, Wu TT, Wigle DA, Buttar NS. Endoscopic and surgical treatment of mucosal (T1a) esophageal adenocarcinoma in Barrett's esophagus. *Gastroenterology.* 2009 Sep;137(3):815-23
120. Tantau M, Mosteanu O, Pop T, Tantau A, Mester G. Endoscopic therapy of Barrett's

- esophagus and esophageal adenocarcinoma. *J Gastrointest Liver Dis.* 2010 Jun;19(2):213-7. Review.
121. American Gastroenterological Association, Spechler SJ, Sharma P, Souza RF, Inadomi JM, Shaheen NJ. American Gastroenterological Association medical position statement on the management of Barrett's esophagus. *Gastroenterology.* 2011 Mar;140(3):1084-91.
 122. Fitzgerald RC, di Pietro M, Raganath K, Ang Y, Kang JY, Watson P, Trudgill N, British Society of Gastroenterology. British Society of Gastroenterology guidelines on the diagnosis and management of Barrett's oesophagus. *Gut.* 2014 Jan;63(1):7-42
 123. Gatenby P, Soon Y. Barrett's oesophagus: Evidence from the current meta-analyses. *World J Gastrointest Pathophysiol.* 2014 Aug 15;5(3): 1788710.4291 /wjgp. v5.i3.178.
 124. Bertani H, Frazzoni M, Dabizzi E, Pigò F, Losi L, Manno M, Manta R, Bassotti G. Improved detection of incident dysplasia by probe-based confocal laser endomicroscopy in a Barrett's esophagus surveillance program. *Dig Dis Sci.* 2013 Jan;58(1):188-93.