



Спектр хронических гастритов по результатам морфологического исследования гастробиоптатов

А.С. Тертычный*, Т.Л. Лапина, Д.П. Нагорная, Н.В. Пачуашвили, А.П. Кирюхин, А.А. Федоренко, П.В. Павлов, Д.Д. Проценко, В.Т. Ивашкин

ФГАОУ ВО «Первый Московский государственный университет им. И.М. Сеченова» Министерства здравоохранения Российской Федерации (Сеченовский Университет), Москва, Российская Федерация

Цель: в ретроспективном исследовании оценить частоту различных вариантов гастрита на основании результатов морфологического исследования биоптатов желудка за пятилетний период наблюдения.

Методы. В исследование были включены 3162 человека, которым в период с 2017 по 2022 г. проведена эзофагогастродуоденоскопия со взятием биопсий. Патолого-анатомическое исследование биоптатов проводили на основе обновленной Сиднейской системы с определением гистологического варианта и, по возможности, этиологии гастрита. В части случаев была проведена оценка хронического гастрита по системе OLGA/OLGIM.

Результаты. Чаще всего был диагностирован активный *H. pylori* ассоциированный гастрит — 36,7 %; в 28,4 % случаев установлен хронический атрофический гастрит с кишечной метаплазией, при котором инфекция *H. pylori* не была обнаружена, в том числе с помощью иммуногистохимического исследования. Эти случаи были расценены как постэрадикационный гастрит. Процент атрофических форм хронического гастрита составил 34,8 %. У 19,2 % пациентов изменения в биоптатах носили минимальный или слабовыраженный характер и были близки к нормальным гистологическим характеристикам слизистой оболочки. Реактивная гастропатия встречалась в 7,6 % случаев. Аутоиммунный гастрит занимает четвертое место по частоте встречаемости с достаточно высоким процентом наблюдений (8,6 %).

Выводы. В российской популяции, согласно анализу гастробиоптатов, наблюдается высокая частота *H. pylori* ассоциированного гастрита, нередким заболеванием является аутоиммунный гастрит. Высокая частота атрофического гастрита обуславливает важность динамического наблюдения за пациентами в рамках программы канцеропревенции.

Ключевые слова: гастрит, *H. pylori*, реактивная гастропатия, атрофический гастрит, аутоиммунный гастрит
Конфликт интересов: авторы заявляют об отсутствии конфликта интересов.

Для цитирования: Тертычный А.С., Лапина Т.Л., Нагорная Д.П., Пачуашвили Н.В., Кирюхин А.П., Федоренко А.А., Павлов П.В., Проценко Д.Д., Ивашкин В.Т. Спектр хронических гастритов по результатам морфологического исследования гастробиоптатов. Российский журнал гастроэнтерологии, гепатологии, колопроктологии. 2024;34(2):45–56. https://doi.org/10.22416/1382_4376_2024_34_2_45_56

Spectrum of Chronic Gastritis Based on Morphological Examination of Gastric Biopsies

Alexander S. Tertychnyy*, Tatiana L. Lapina, Darina P. Nagornaya, Nano V. Pachuashvili, Andrey P. Kiryukhin, Aleksandr A. Fedorenko, Pavel V. Pavlov, Dmitry D. Protsenko, Vladimir T. Ivashkin

I.M. Sechenov First Moscow State Medical University (Sechenov University), Moscow, Russian Federation

Aim: in the retrospective study to assess the frequency of various gastritis variants based on the results of morphological examination of gastric biopsies over a 5 year observation period.

Methods. The study included 3162 individuals who underwent esophagogastroduodenoscopy with biopsy collection between 2017 and 2022. Pathological examination of biopsies was conducted using the updated Sydney system, determining the histological variant and, when possible, the etiology of gastritis. In some cases, chronic gastritis was assessed using the OLGA/OLGIM system.

Results. The most frequently diagnosed type was active *H. pylori* associated gastritis (36.7 %), followed by chronic atrophic gastritis with intestinal metaplasia in cases where *H. pylori* infection was not detected (28.4 %), including immunohistochemical examination, classified as gastritis after successful *H. pylori* eradication. Atrophic forms of chronic gastritis constituted 34.8 %. Minimal or mild changes close to normal histological characteristics were

observed in 19.2 % of patients. Reactive gastropathy was present in 7.6 % of cases. Autoimmune gastritis ranked fourth in frequency, with a relatively high percentage of observations (8.6 %).

Conclusion. According to the analysis of gastric biopsies in the Russian population, a high frequency of *H. pylori* associated gastritis was observed, and autoimmune gastritis is not uncommon. The high prevalence of atrophic gastritis emphasizes the importance of dynamic patient monitoring within cancer prevention programs.

Keywords: gastritis, *H. pylori*, reactive gastropathy, atrophic gastritis, autoimmune gastritis

Conflict of interest: the authors declare that there is no conflict of interest.

For citation: Tertychny A.S., Lapina T.L., Nagornaya D.P., Pachuashvili N.V., Kiryukhin A.P., Fedorenko A.A., Pavlov P.V., Protsenko D.D., Washkin V.T. Spectrum of Chronic Gastritis Based on Morphological Examination of Gastric Biopsies. Russian Journal of Gastroenterology, Hepatology, Coloproctology. 2024;34(2):45–56. https://doi.org/10.22416/1382_4376_2024_34_2_45_56

Введение

Инфекция *Helicobacter pylori* считается наиболее частой причиной хронического воспаления слизистой оболочки желудка, что привело к признанию хронического гастрита инфекционным заболеванием [1]. Известно, что распространенность *H. pylori* демонстрирует значительную географическую изменчивость, главным образом в зависимости от социально-экономического положения населения [2, 3]. Регионами с высокой частотой инфекции являются Африка (70,1 %; 95 % ДИ: 62,6–77,6 %), Южная Америка (69,4 %; 95 % ДИ: 63,9–74,9 %) и Азия (66,6 %; 95 % ДИ: 56,1–77,0 %), с низкой частотой инфекции – Западная Европа (34,3 %; 95 % ДИ: 31,3–37,2 %) и Северная Америка (37,1 %; 95 % ДИ: 32,3–41,9 %) [2]. Снижение распространенности инфекции *H. pylori* за последнее время как в отдельных популяциях, так и в глобальном масштабе следует считать важной тенденцией [3, 4]. Систематический обзор показывает, что глобальная распространенность инфекции *H. pylori* снизилась с 58,2 % (95 % ДИ: 50,7–65,8 %) в период 1980–1990 гг. до 43,1 % (95 % ДИ: 40,3–45,9 %) в период 2011–2022 гг. [4]. В России также отмечено уменьшение частоты *H. pylori* за время наблюдения: по данным дыхательного теста с мочевиной, меченой ¹³C, у лиц без предшествующего антихеликобактерного лечения ($n = 6480$) она составила 38,8 % (41,8 % – в 2017 г., 36,4 % – в 2019 г.; $p < 0,0001$). Самая низкая распространенность *H. pylori* выявлена в возрастной группе до 18 лет (20,2 %), а самая высокая – в возрастной группе 41–50 лет (43,9 %) [5].

Киотский глобальный консенсус по хеликобактерному гастриту рекомендует классифицировать гастриты на основании этиологического подхода, что должно найти отражение в Международной классификации болезней 11-го пересмотра [1]. Важно отметить, что распространенность и заболеваемость другими этиологическими вариантами гастрита (аутоиммунный, билиарный, алкогольный, в рамках болезни Крона и др.) мало изучены в нашей стране и в мире. Спустя 40 лет после открытия *H. pylori* как основной причины гастрита, учитывая временные тенденции инфекции

H. pylori в популяции, важно оценить частоту различных вариантов гастрита.

Цель исследования: ретроспективно оценить частоту различных вариантов гастрита на основании результатов морфологического исследования биоптатов желудка за пятилетний период наблюдения.

Материалы и методы

Случаи хронического гастрита были набраны из базы данных Централизованного патологоанатомического отделения (ЦПАО) Клинического центра Сеченовского университета на основании анализа гастробиоптатов пациентов, которым была проведена эзофагогастродуоденоскопия (ЭГДС) с января 2017 по май 2022 г. Верхние отделы желудочно-кишечного тракта исследовали в соответствии со стандартизированным протоколом ЭГДС. Брали как минимум два биоптата из антрального отдела и два биоптата из тела желудка по малой и большой кривизне на основе обновленной Сиднейской системы [6]. Рутинная биопсия угла желудка проведена не во всех случаях, так как считается, что ее влияние на окончательное заключение неоднозначно [7, 8]. Результаты гистологических исследований вносили в стандартизованную систему отчетности ЦПАО Клинического центра Сеченовского университета, созданную на базе программы «1С:Бухгалтерия».

Биоптаты фиксировали в 10%-ном нейтральном забуференном формалине и заливали в парафин, делали срезы толщиной 3–4 мкм на 4–5-м уровнях и окрашивали гематоксилином и эозином. Инфекцию *H. pylori* оценивали с помощью окрашивания по Гимзе, в сомнительных случаях прибегали к иммуногистохимическому (ИГХ) исследованию с поликлональными антителами к *H. pylori* («Dako», Дания) на автоматическом иммунофлуоресцентном анализаторе Bond™-maX («Leica Biosystems», США).

Воспалительный инфильтрат, вариации его плотности, активности, степень обсемененности *H. pylori* и степень кишечной метаплазии оценивали по визуальным аналоговым шкалам, представленным в обновленной Сиднейской системе [6]. Критериями диагноза реактивной гастропатии считали: фовеолярную гиперплазию, отек и разрастание гладких мышечных волокон в собственной

пластинке, вазодилатацию и гиперемия поверхностных капилляров слизистой оболочки, незначительный воспалительный инфильтрат [9]. Диагноз аутоиммунного гастрита устанавливали на основании повреждения клеток главных желез с атрофией и кишечной метаплазией, поражающей слизистую оболочку тела желудка. Часто обнаруживали псевдопилорическую метаплазию, характеризующуюся заменой главных желез на слизистые железы, и псевдопанкреатическую метаплазию в виде появления клеток, напоминающих ацинарные клетки поджелудочной железы. В отличие от тела желудка, слизистая оболочка антрального отдела при аутоиммунном гастрите могла выглядеть нормальной или иметь незначительные воспалительные изменения [6]. В случаях с ранее установленным диагнозом болезни Крона вовлечение желудка диагностировали на фоне очагового активного гастрита с наличием или отсутствием эпителиоидных гранулем, афтозных поражений и/или щелевидных эрозий/язв [10].

Результаты

Всего в исследование были включены 3162 пациента: 1688 (53,4 %) женщин и 1474 (46,6 %) мужчины (соотношение женщин и мужчин — 1,15 : 1). Средний возраст составил 53 года (медиана — 52,3 года, диапазон — 19–86 лет). В исследование не включали пациентов с онкологическими заболеваниями желудка. С 2017 по 2022 г. установленный диагноз «хронический гастрит» составлял от 329 случаев за первую половину 2022 г. до 670 случаев в 2018 г. (табл.).

Диагноз *H. pylori*-ассоциированного гастрита был установлен у 1029 (36,68 %) из 3162 человек (рис. 1–4). Хеликобактерный гастрит характеризовался нейтрофильной инфильтрацией в 100 % случаев, при этом у 761 (74 %) пациента активность воспаления преобладала в антральном отделе желудка, у 87 (8,5 %) — в теле желудка, и у 181 (17,5 %) человека нейтрофильная инфильтрация была одинаково выражена во всех отделах желудка.

У 899 (28,4 %) пациентов выявлен хронический атрофический гастрит с кишечной метаплазией (рис. 5), при котором не удалось обнаружить инфекцию *H. pylori* даже с помощью ИГХ-исследования. У этих пациентов мы можем предположить проведение в анамнезе эрадикационной терапии *H. pylori*; к сожалению, данные о таком лечении отсутствовали в направлении на гистологическое исследование. Таким образом, эта группа пациентов с некоторым допущением отнесена нами к постэрадикационному гастриту. Взятие биопсии в этих случаях объясняется протоколом эндоскопического наблюдения за пациентами с атрофическим гастритом в соответствии с Клиническими рекомендациями Российской гастроэнтерологической ассоциации и ассоциации «Эндоскопическое общество РЭНДО» по диагностике и лечению гастрита [11].

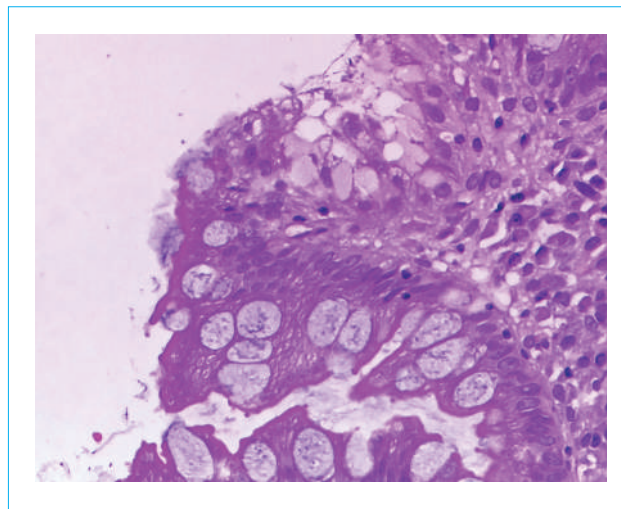


Рисунок 1. Мелкий участок сохранившегося покровно-ямочного эпителия с признаками повреждения и наличием микробной обсемененности на поверхности эпителиоцитов; выше и ниже расположенные очаги кишечной метаплазии с бокаловидными клетками не содержат бактерий (×400, окраска гематоксилином и эозином)

Figure 1. A small area of preserved integumentary epithelium with signs of damage and the presence of microbial contamination on the surface of epithelial cells; above and below the located foci of intestinal metaplasia with goblet cells do not contain bacteria (×400, hematoxylin and eosin staining)

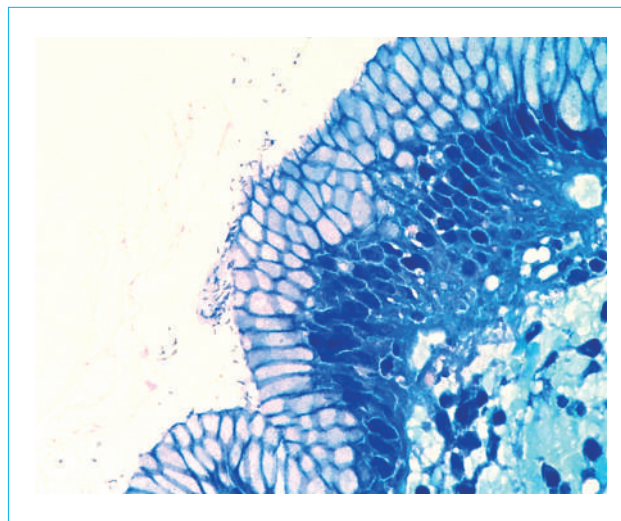


Рисунок 2. Скопления позитивно окрашенных бактерий на поверхности биоптата (×400, окраска по Гимзе)

Figure 2. Clusters of positively stained bacteria on the surface of the biopsy specimen (×400, Giemsa stain)

У 272 пациентов (8,6 %) был установлен диагноз аутоиммунного гастрита (рис. 6, 7). У 241 (7,6 %) больного выявлена реактивная гастропатия (химический гастрит) (рис. 8), основными

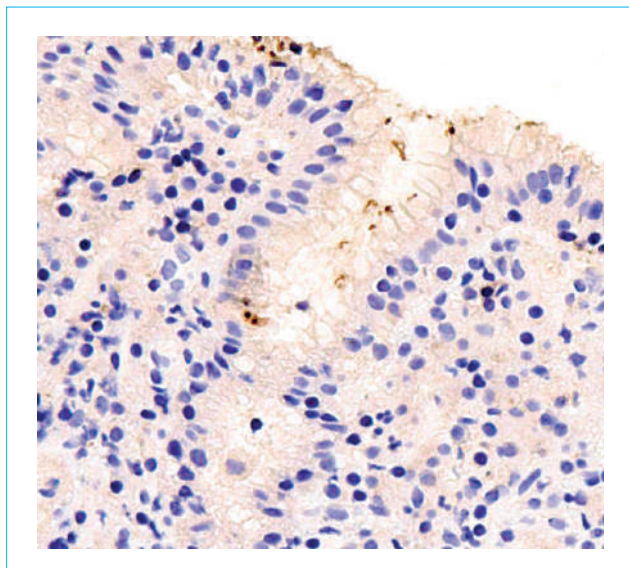


Рисунок 3. Позитивно окрашенные в коричневый цвет бактерии, часть из которых на поперечном срезе имеет вид точечных включений в покрывающей слизи на поверхности биоптата и в просвет ямок ($\times 400$, ИГХ-реакция с антителом к *H. pylori*)

Figure 3. Positively stained brown bacteria, some of which on a cross section look like pinpoint inclusions in the covering mucus on the surface of the biopsy specimen and in the lumen of the pits ($\times 400$, IHC reaction with an antibody to *H. pylori*)

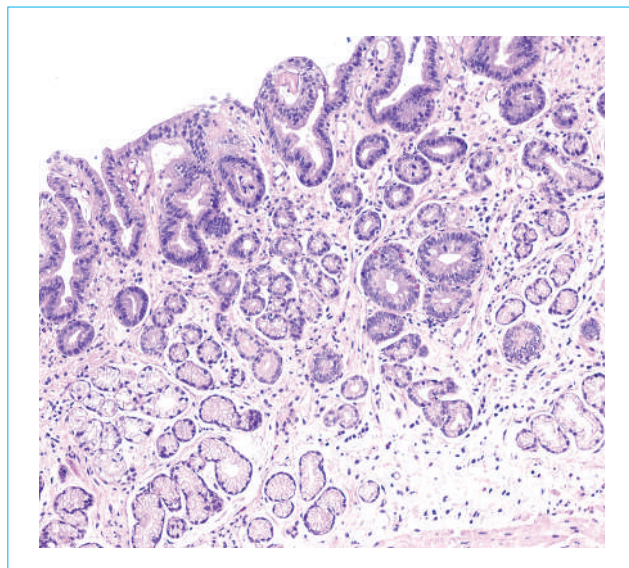


Рисунок 5. Хронический слабовыраженный неактивный атрофический гастрит антрального отдела желудка с очаговой полной кишечной метаплазией — до 30 % площади биоптата ($\times 200$, окраска гематоксилином и эозином)

Figure 5. Chronic mild inactive atrophic gastritis of the antrum with focal complete intestinal metaplasia — up to 30 % of the biopsy area ($\times 200$, hematoxylin and eosin staining)

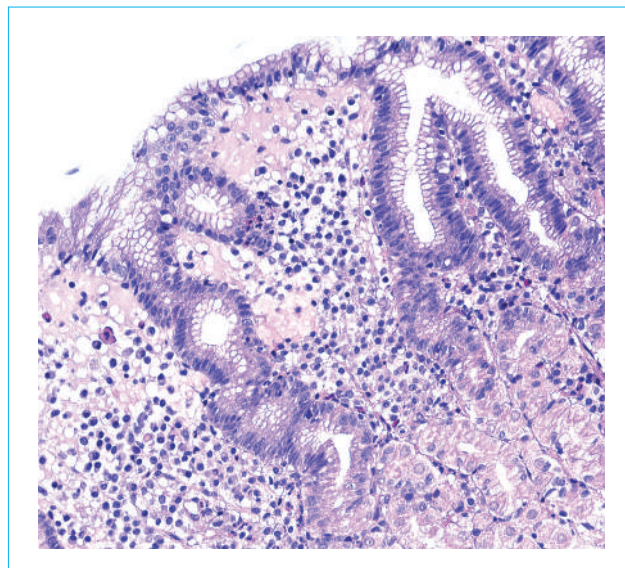


Рисунок 4. Хронический умеренно выраженный активный поверхностный хеликобактерный гастрит тела желудка ($\times 200$, окраска гематоксилином и эозином)

Figure 4. Chronic moderately active superficial *Helicobacter* gastritis of the body of the stomach ($\times 200$, hematoxylin and eosin staining)

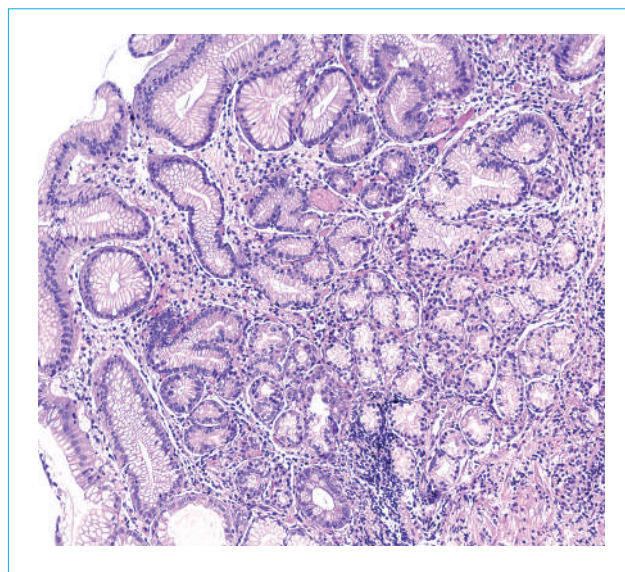


Рисунок 6. Аутоиммунный гастрит; хронический умеренно выраженный неактивный атрофический гастрит тела желудка с распространенной псевдопилорической метаплазией, очаговой полной кишечной метаплазией, гиперплазией фовеолярного слоя и формированием лимфоидных скоплений ($\times 200$, окраска гематоксилином и эозином)

Figure 6. Autoimmune gastritis; chronic moderately severe inactive atrophic gastritis of the gastric body with widespread pseudopyloric metaplasia, focal complete intestinal metaplasia, hyperplasia of the foveolar layer and the formation of lymphoid accumulations ($\times 200$, hematoxylin and eosin staining)

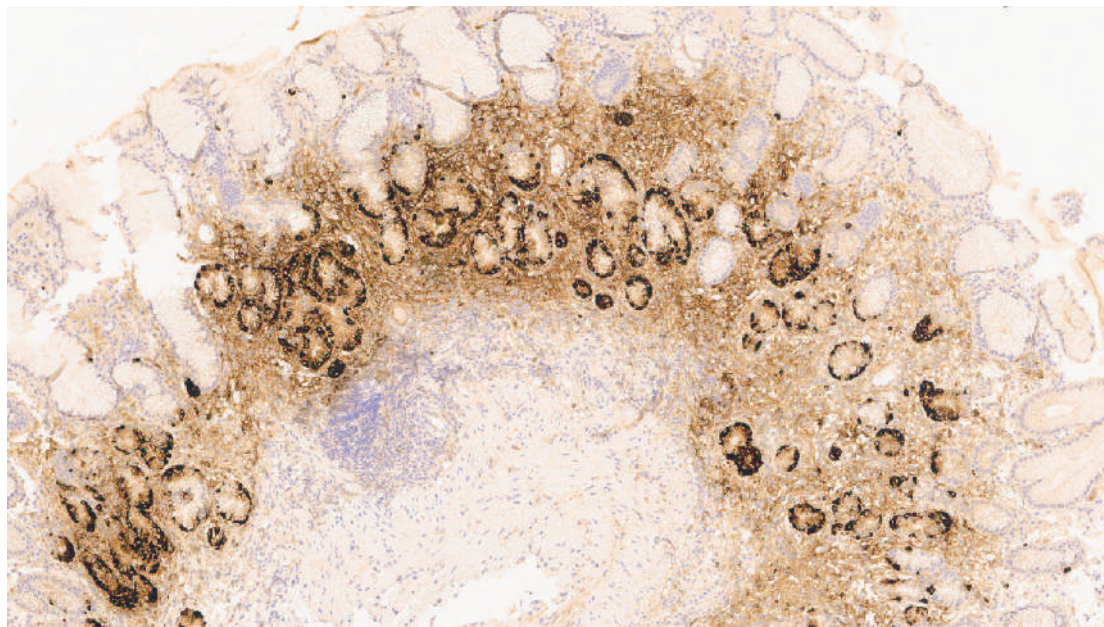


Рисунок 7. Аутоиммунный гастрит; распространенная гиперплазия нейроэндокринных клеток в железах тела желудка ($\times 100$, ИГХ-реакция с антителом к Хромогранину А)

Figure 7. Autoimmune gastritis; widespread hyperplasia of neuroendocrine cells in the glands of the body of the stomach ($\times 100$, IHC reaction with antibody to Chromogranin A)

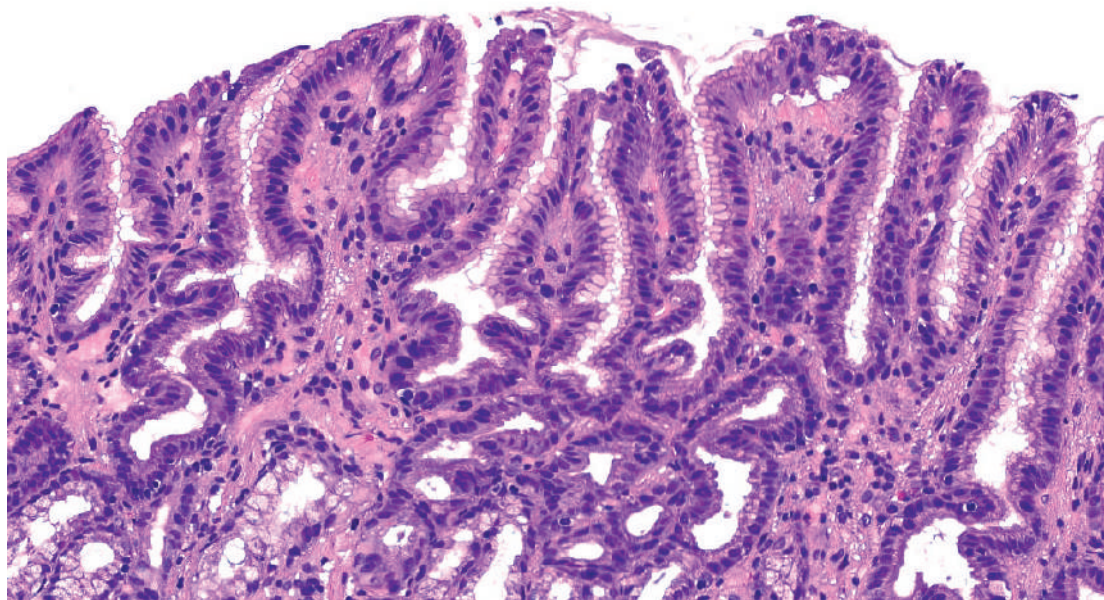


Рисунок 8. Реактивный/химический гастрит/гастропатия; биопат слизистой оболочки антрального отдела желудка с выраженной гиперплазией фовеолярного слоя, извитыми глубокими ямками, пролиферацией гладкомышечных клеток и паретическим полнокровием капилляров, собственная пластинка содержит немногочисленные лимфоциты ($\times 200$, окраска гематоксилином и эозином)

Figure 8. Reactive/chemical gastritis/gastropathy; biopsy of the mucous membrane of the antrum of the stomach with pronounced hyperplasia of the foveolar layer, convoluted deep pits, proliferation of smooth muscle cells and parietic plethora of capillaries, the lamina propria contains a few lymphocytes ($\times 200$, hematoxylin and eosin staining)

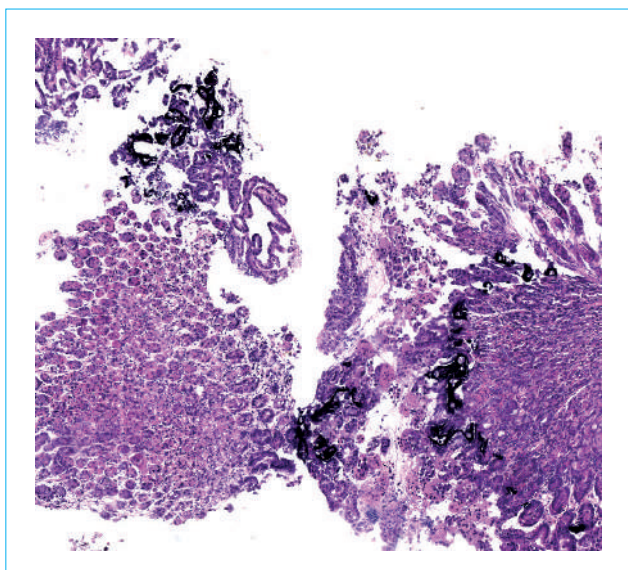


Рисунок 9. Минерализация слизистой оболочки тела желудка; биоптаты слизистой оболочки тела желудка с повреждением и десквамацией покровного эпителия и отложением базофильных минеральных масс в зоне валиков ($\times 60$, окраска гематоксилином и эозином)

Figure 9. Mineralization of the mucous membrane of the gastric body; biopsy samples of the mucous membrane of the body of the stomach with damage and desquamation of the integumentary epithelium and deposition of basophilic mineral masses in the area of the ridges ($\times 60$, stained with hematoxylin and eosin)

морфологическими проявлениями которой служили фовеолярная гиперплазия, отек и разрастание гладких мышечных волокон в собственной пластинке, вазодилатация и гиперемия поверхностных капилляров слизистой оболочки и минимальная воспалительная инфильтрация. Аутоиммунный гастрит часто сочетался с реактивной гастропатией в антральном отделе (у 96 (35,3 %) из 272 пациентов) и крайне редко — с *H. pylori*-ассоциированным гастритом (у 9 (3,3 %) пациентов).

У 608 (19,2 %) человек изменения в биоптатах носили минимальный или слабовыраженный характер и были близки к нормальным гистологическим характеристикам слизистой оболочки (таб.).

В настоящий анализ включены данные 273 пациентов с язвенной болезнью желудка и двенадцатиперстной кишки; кроме биопсии из краев язвы им была выполнена и биопсия по Сиднейскому протоколу. Значительная часть этих пациентов имела хеликобактерный гастрит — 78 (28,6 %), у небольшой части выявлена реактивная гастропатия — 15 (5,5 %). Таким образом, исходя из характеристики гастробиоптатов, у остальных пациентов не удалось установить очевидную причину язвообразования.

Другие варианты гастритов составили небольшую часть случаев — 113 (3,6 %) из 3162 чел. (рис. 9–14).

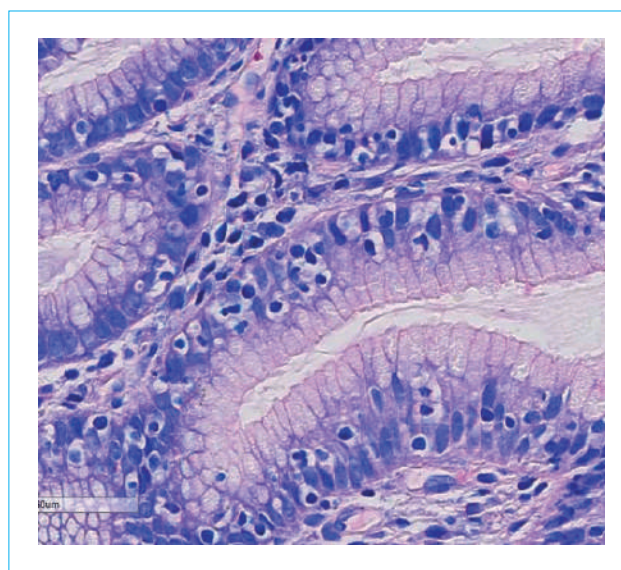


Рисунок 10. Лимфоцитарный гастрит; большое количество межэпителиальных лимфоцитов в покровно-ямочном эпителии — лимфоциты имеют зону просветления, окружающую каждый лимфоцит, расположенный среди клеток эпителия ($\times 400$, окраска по Гимзе)

Figure 10. Lymphocytic gastritis; a large number of interepithelial lymphocytes in the integumentary pitted epithelium — lymphocytes have a clearing zone surrounding each lymphocyte located among the epithelial cells ($\times 400$, Giemsa staining)

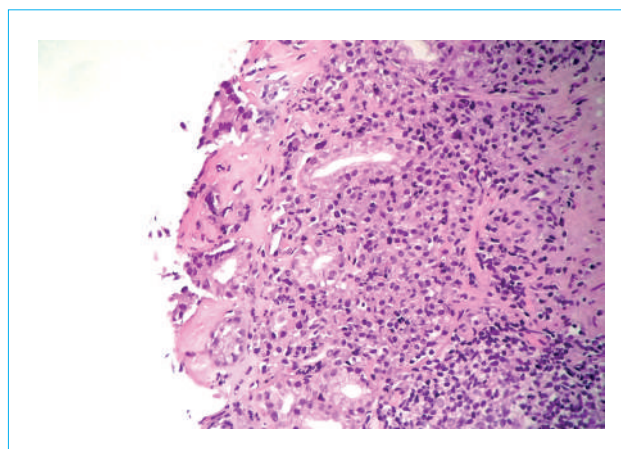


Рисунок 11. Коллагеновый гастрит; отложение однородных эозинофильных масс в субэпителиальных отделах; покровный эпителий на большом протяжении десквамирован; собственная пластинка с выраженной лимфоплазмацитарной инфильтрацией с формированием лимфоидных фолликулов ($\times 200$, окраска гематоксилином и эозином)

Figure 11. Collagenous gastritis; deposition of homogeneous eosinophilic masses in the subepithelial sections; the integumentary epithelium is desquamated over a greater extent; lamina propria with pronounced lymphoplasmacytic infiltration with the formation of lymphoid follicles ($\times 200$, hematoxylin and eosin staining)

Таблица. Распределение случаев хронического гастрита по годам
Table. Distribution of cases of chronic gastritis by year

Форма хронического гастрита <i>Form of chronic gastritis</i>	Год / <i>Year</i>						Всего <i>Total</i>
	2017	2018	2019	2020	2021	2022	
<i>H. pylori</i> -ассоциированный (хеликобактерный) гастрит <i>H. pylori-associated gastritis</i>	159	229	195	155	183	108	1029
Постэрадикационный мультифокальный атрофический гастрит <i>Multifocal atrophic gastritis after successful H. pylori eradication</i>	101	201	174	126	199	98	899
Химический гастрит (реактивная гастропатия) <i>Chemical gastritis (reactive gastropathy)</i>	67	67	51	30	18	8	241
Аутоиммунный гастрит / <i>Autoimmune gastritis</i>	32	42	49	50	57	41	272
Минимально выраженные изменения слизистой оболочки <i>Minimal changes in the mucous membrane</i>	66	98	97	138	141	68	608
Минерализация слизистой оболочки <i>Mineralization of the mucous membrane</i>	10	16	7	5	6	0	44
Лимфоцитарный гастрит / <i>Lymphocytic gastritis</i>	6	9	9	8	5	2	39
Коллагеновый гастрит / <i>Collagenous gastritis</i>	0	0	0	0	1	1	2
Эозинофильный гастрит <i>Eosinophilic gastritis</i>	0	1	0	0	0	0	1
Изменения слизистой оболочки при воспалительных заболеваниях кишечника <i>Changes in the mucous membrane in inflammatory bowel diseases</i>	5	7	4	7	2	3	28

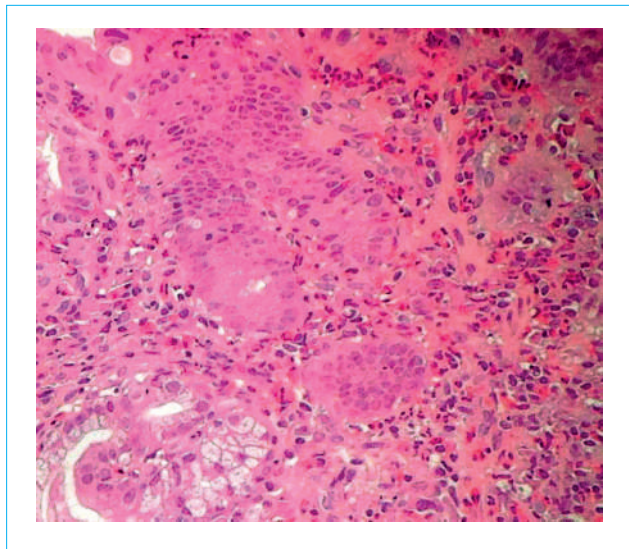


Рисунок 12. Эозинофильный гастрит; клеточный инфильтрат собственной пластинки слизистой с выраженной диффузной эозинофильной инфильтрацией с преобладанием эозинофилов в инфильтрате (×200, окраска гематоксилином и эозином)

Figure 12. Eosinophilic gastritis; cellular infiltrate of the lamina propria with pronounced diffuse eosinophilic infiltration with a predominance of eosinophils in the infiltrate (×200, hematoxylin and eosin staining)

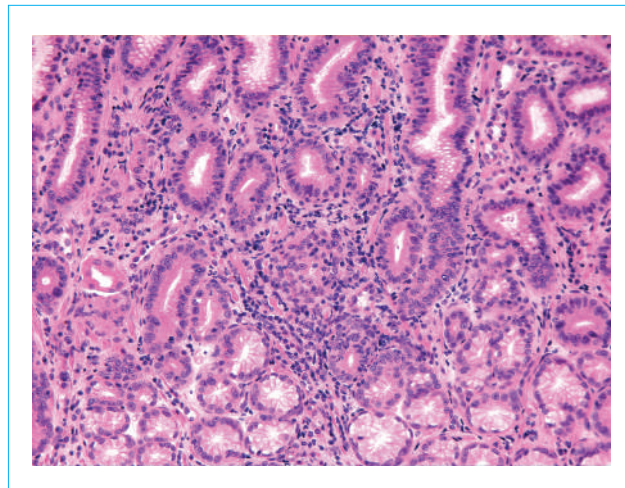


Рисунок 13. Очаговый/фокальный активный гастрит; очаговый воспалительный клеточный инфильтрат, расположенный преимущественно в проекции шейечного отдела желез с наличием в нем сегментоядерных лейкоцитов, проникающих и повреждающих эпителий (×200, окраска гематоксилином и эозином)

Figure 13. Focal/focal active gastritis; focal inflammatory cellular infiltrate, located predominantly in the projection of the cervical glands with the presence of segmented leukocytes in it, penetrating and damaging the epithelium (×200, hematoxylin and eosin staining)

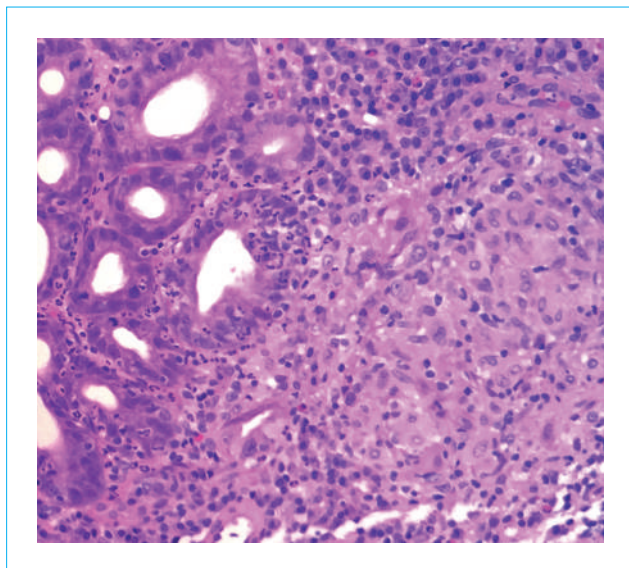


Рисунок 14. Гранулематозный гастрит; эпителиоидно-клеточная гранулема, без признаков некроза; в окружающих ямках — скопления лейкоцитов, проникающих в эпителий и густой лимфоплазматический инфильтрат ($\times 200$, окраска гематоксилином и эозином)

Figure 14. Granulomatous gastritis; epithelioid cell granuloma, without signs of necrosis; in the surrounding pits — accumulations of leukocytes penetrating the epithelium and a thick lymphoplasmacytic infiltrate ($\times 200$, hematoxylin and eosin staining)

У 44 пациентов (1,4 %) была обнаружена минерализация слизистой оболочки (кальциноз) (рис. 9). По данным литературы, кальциноз желудка может наблюдаться при гиперкальциемии или гиперфосфатемии, как правило, при почечной недостаточности или новообразованиях («метастатическая» форма кальциноза желудка), при воспалении или фиброзе ткани при нормальных показателях кальция и фосфора в сыворотке («дистрофическая» форма кальциноза). Часто причину кальциноза установить не удается [12, 13]. Минерализация собственной пластинки шеечных отделов желез дна желудка была показана в эксперименте у крыс после инъекции хлорида гадолиния [14]. В силу ограниченности доступной в базе данных информации причины минерализации у пациентов нашей группы не установлены. По нашему мнению, эти случаи могут быть отнесены к группе реактивных гастропатий, так как в некоторых случаях была отмечена связь с приемом лекарственных препаратов.

Лимфоцитарный гастрит выявлен у 39 пациентов (1,3 %). Он характеризовался повышенным содержанием межэпителиальных лимфоцитов в покровно-ямочном эпителии (рис. 10).

Редкие варианты гастрита составили небольшой процент наблюдений и подтвердили свою раритетность. Диагноз коллагенового гастрита (рис. 11) установлен у 2 пациентов (0,06 % за более чем

пятилетний период наблюдения), эозинофильный гастрит — у одного пациента (рис. 12), болезнь Менетрие — у одного пациента.

Отдельно следует выделить группу с гастритом у больных с воспалительными заболеваниями кишечника — 28 (0,88 %) пациентов с болезнью Крона (рис. 13, 14).

Кишечная метаплазия была выявлена у 1344 (43 %) из 3126 больных. Она обнаружена во всех случаях мультифокального атрофического гастрита, часто — у лиц с аутоиммунным гастритом (79,4 %), реже — при атрофическом хеликобактерном гастрите (19,5 %) и реактивной гастропатии (11,6 %). Следует отметить, что при аутоиммунном гастрите кишечная метаплазия чаще (в 70 % случаев) встречалась в теле желудка, в 9,4 % случаев — в антральном отделе; при других типах гастрита кишечная метаплазия обнаруживалась преимущественно в антральном отделе.

Внедрение прогностической системы OLGA (Operative Link for Gastritis Assessment) и OLGIM проходило постепенно. В 2017 г. биоптаты были взяты согласно протоколу, и заключение гистологического исследования было сделано по OLGA в 10,4 % наблюдений, в 2022 г. — в 69,6 %. Распределение по стадиям было следующим: стадия 0 составила 26,8 % случаев, стадия I — 37,2 %, стадия II — 29,7 %, стадия III — 5,5 % и стадия IV — 1,4 %. Таким образом, стадии 0–II демонстрируют приблизительно равный процент наблюдений, стадии III–IV, ассоциированные с высоким риском рака желудка и требующие последующего эндоскопического наблюдения, составили в общей сложности около 7 % случаев (рис. 15).

Обсуждение

Первое место по частоте при изучении гастробиоптатов составили случаи *H. pylori*-ассоциированного гастрита (36,68 %). Такая распространенность хеликобактерного гастрита в российской популяции отражает тенденцию к снижению частоты инфекции *H. pylori* в нашей стране, но остается выше, чем в странах Европы [15], и близка к азиатским странам (Китаю, Японии, Южной Корее) [16].

Хеликобактерный гастрит имеет характерную морфологию и позволяет поставить этиологический диагноз при окраске препаратов гематоксилином и эозином даже до обнаружения самой бактерии. Дополнительная окраска по Гимзе, которую мы использовали, только подтверждала первоначально установленный диагноз *H. pylori*-ассоциированного гастрита. В случае если в направлении на морфологическое исследование был указан положительный результат эндоскопического быстрого уреазного теста, практически в 100 % случаев мы смогли обнаружить *H. pylori*. В сомнительных случаях мы предпочитали прибегать к ИГХ-методу обнаружения. При определенных

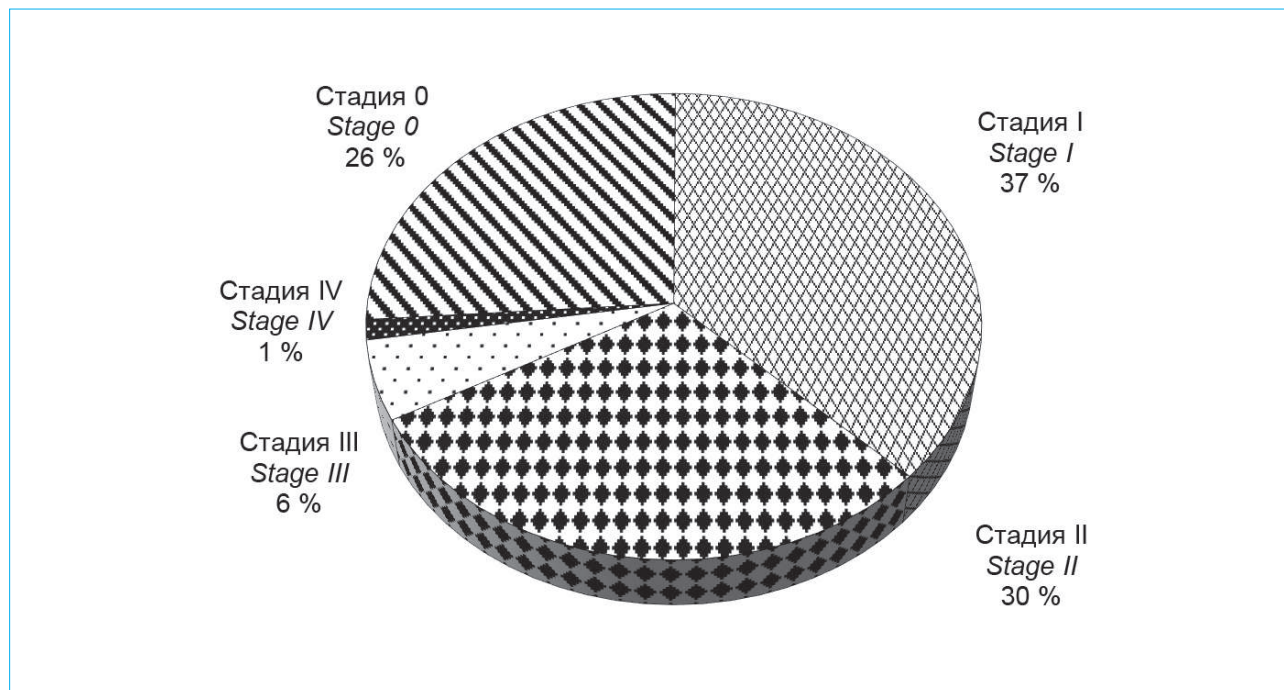


Рисунок 15. Распределение случаев хронического гастрита по системе OLGA

Figure 15. Distribution of cases of chronic gastritis according to the OLGA system

ситуациях (распространенная кишечная метаплазия, прием ИПП) может происходить транслокация бактерий в тело желудка. В таких случаях обнаружить *H. pylori* возможно при исследовании биоптатов, взятых из тела желудка, что еще раз подчеркивает необходимость взятия биоптатов по Сиднейскому протоколу [17].

Реактивная гастропатия в российской популяции выявлена нами в 7,6 % случаев. Наши данные расходятся с данными европейских исследований, в которых реактивная гастропатия встречалась чаще, чем активный хеликобактерный гастрит и постэрадикационный гастрит [15, 18]. В ретроспективном исследовании в США анализ большой базы данных продемонстрировал, что реактивная гастропатия стала наиболее распространенным типом гастрита [19]. В МКБ-11 предусмотрено выделять варианты реактивной гастропатии в зависимости от этиологических факторов, основными служат билиарный рефлюкс и прием нестероидных противовоспалительных препаратов, однако причина химического гастрита в ряде случаев остается нераспознанной. По данным I. Maguilnik et al., реактивная гастропатия ассоциирована с пищеводом Баррета (отношение шансов (ОШ) — 1,21; 95 % ДИ: 1,16–1,29); дуоденитом (ОШ = 1,36; 95 % ДИ: 1,28–1,44); интраэпителиальным лимфоцитозом двенадцатиперстной кишки (ОШ = 1,25; 95 % ДИ: 1,13–1,39); активным илеитом (ОШ = 1,88; 95 % ДИ: 1,47–2,40); локальным активным колитом (ОШ = 1,57; 95 % ДИ: 1,33–1,86); коллагеновым колитом (ОШ = 1,50; 95 % ДИ: 1,12–2,03) [19].

Вторым по частоте в нашем исследовании оказался мультифокальный атрофический гастрит с кишечной метаплазией, при котором мы не смогли обнаружить *H. pylori* даже при ИГХ-окрашивании. В подавляющем большинстве случаев гастрит был неактивный и расценен нами как постэрадикационный гастрит. Широкое распространение эрадикационной терапии *H. pylori* в реальной клинической практике приведет к росту числа случаев постэрадикационного гастрита, который при наличии выраженной стадии атрофии требует эндоскопического наблюдения для раннего выявления дисплазии [1, 11]. В этой связи важно повсеместно принять требование об указании факта проведения эрадикации *H. pylori* в направлении на гистологическое исследование. В небольшой части случаев выявлены признаки активности воспаления, что заставляет предположить другую причину воспаления, возможно еще не идентифицированную.

Атрофический гастрит с кишечной метаплазией представляет собой общепризнанный фактор риска развития рака желудка [1, 11, 20]. Оценка биоптатов по системе OLGA/OLGIM проведена в 70 % случаев. Было идентифицировано 6,9 % пациентов с III и IV стадиями по OLGA, которые относятся к группе высокого риска развития рака. Кишечная метаплазия характеризуется изменением фенотипа желудочного эпителия на фенотип тонкой или толстой кишки с бокаловидными клетками. В нашем исследовании мы диагностировали кишечную метаплазию у 43 % пациентов с хроническим гастритом, такой высокий процент может быть частично

объяснен участием пациентов в наблюдательных программах канцеропревенции и прецизионным взятием биоптатов. В нашем исследовании кишечная метаплазия преобладала в антральном отделе при *H. pylori*-ассоциированном и постэрадикационном гастрите и в теле желудка при аутоиммунном гастрите.

Высокая частота аутоиммунного гастрита в нашем исследовании (8,6 %, четвертое место по частоте), с одной стороны, может быть обусловлена ростом заболеваемости, с другой стороны, повторным поступлением пациентов с ранее установленным диагнозом для динамического наблюдения. В нашем исследовании аутоиммунный гастрит крайне редко встречался в сочетании с хеликобактерным гастритом.

Оценить сочетания различных гистологических вариантов гастрита было затруднительно. Наиболее часто встречалась реактивная гастропатия (в антральном отделе) в сочетании с аутоиммунным гастритом. Морфологические критерии диагностики различных типов гастрита, синхронно

протекающих у одного и того же больного, подробно не разработаны. Еще в 2001 г. M. Stolte et al. подняли вопрос о том, существует ли смешанный «химически индуцированный/реактивный и хеликобактерный гастрит» [21]. T.S. Chen et al. наблюдали при реактивной гастропатии более выраженную фовеолярную гиперплазию в сочетании с более выраженным воспалительным инфильтратом при сочетании с инфекцией *H. pylori* [22].

Этиологический принцип должен стать ключевым при установлении диагноза «хронический гастрит». Наш опыт показывает, что гастрит шире, чем проблема инфекции *H. pylori*. Установление разнообразного спектра изменений слизистой оболочки желудка, который обусловлен разными этиологическими факторами, стало возможным благодаря взаимодействию мультидисциплинарной команды специалистов, которая обладает возможностями высокотехнологичного эндоскопического оборудования, концентрации и отбора пациентов в университетских клинических больницах.

Литература / References

1. Sugano K., Tack J., Kuipers E.J., Graham D.Y., El-Omar E.M., Miura S., et al.; Faculty members of Kyoto Global Consensus Conference. Kyoto global consensus report on *Helicobacter pylori* gastritis. *Gut*. 2015;64(9):1353–67. DOI: 10.1136/gutjnl-2015-309252
2. Hooi J.K.Y., Lai W.Y., Ng W.K., Suen M.M.Y., Underwood F.E., Tanyingoh D., et al. Global prevalence of *Helicobacter pylori* infection: Systematic review and meta-analysis. *Gastroenterology*. 2017;153(2):420–9. DOI: 10.1053/j.gastro.2017.04.022
3. Nagy P., Johansson S., Molloy-Bland M. Systematic review of time trends in the prevalence of *Helicobacter pylori* infection in China and the USA. *Gut Pathog*. 2016;8:8. DOI: 10.1186/s13099-016-0091-7
4. Li Y., Choi H., Leung K., Jiang F., Graham D.Y., Leung W.K. Global prevalence of *Helicobacter pylori* infection between 1980 and 2022: A systematic review and meta-analysis. *Lancet Gastroenterol Hepatol*. 2023;8(6):553–64. DOI: 10.1016/S2468-1253(23)00070-5
5. Bordin D., Morozov S., Plavnik R., Bakulina N., Voinovan I., Skibo I., et al. *Helicobacter pylori* infection prevalence in ambulatory settings in 2017–2019 in Russia: The data of real-world national multicenter trial. *Helicobacter*. 2022;27(5):e12924. DOI: 10.1111/hel.12924
6. Dixon M.F., Genta R.M., Yardley J.H., Correa P. Classification and grading of gastritis. The updated Sydney System. International Workshop on the Histopathology of Gastritis, Houston 1994. *Am J Surg Pathol*. 1996;20(10):1161–81. DOI: 10.1097/00000478-199610000-00001
7. Zhang M., Liu S., Hu Y., Bao H.B., Meng L.N., Wang X.T., et al. Biopsy strategies for endoscopic screening of pre-malignant gastric lesions. *Sci Rep*. 2019;9(1):14909. DOI: 10.1038/s41598-019-51487-0
8. Khomeriki S.G., Bordin D.S., Khomeriki N.M., Parfenchikova E.V., Nikolskaya K.A., Ivanova V.A., et al. The impact of the angulus biopsy on the detection of staging and the grading of chronic gastritis. *Diagnostics (Basel)*. 2023;13(18):2928. DOI: 10.3390/diagnostics13182928
9. Sobala G.M., O'Connor H.J., Dewar E.P., King R.F., Axon A.T., Dixon M.F. Bile reflux and intestinal metaplasia in gastric mucosa. *J Clin Pathol*. 1993;46(3):235–40. DOI: 10.1136/jcp.46.3.235
10. Pimentel A.M., Rocha R., Santana G.O. Crohn's disease of esophagus, stomach and duodenum. *World J Gastrointest Pharmacol Ther*. 2019;10(2):35–49. DOI: 10.4292/wjgpt.v10.i2.35
11. Ивашкин В.Т., Маев И.В., Лапина Т.Л., Федоров Е.Д., Шептулин А.А., Трухманов А.С. и др. Клинические рекомендации Российской гастроэнтерологической ассоциации и ассоциации «Эндоскопическое общество РЭНДО» по диагностике и лечению гастрита, дуоденита. *Российский журнал гастроэнтерологии, гепатологии, колопроктологии*. 2021;31(4):70–99. [Ivashkin V.T., Maev I.V., Lapina T.L., Fedorov E.D., Sheptulin A.A., Trukhmanov A.S., et al. Clinical recommendations of Russian Gastroenterological Association and RENDO Endoscopic Society on diagnosis and treatment of gastritis and duodenitis. *Russian Journal of Gastroenterology, Hepatology, Coloproctology*. 2021;31(4):70–99. (In Russ.)]. DOI: 10.22416/1382-4376-2021-31-4-70-99
12. Gorospe M., Fadare O. Gastric mucosal calcinosis: Clinicopathologic considerations. *Adv Anat Pathol*. 2007;14(3):224–8. DOI: 10.1097/PAP.0b013e31805048ea
13. Ngai D., Wolf M., Kelley S., Goyal A. Pediatric gastric mucosal calcinosis. *JPGN Rep*. 2022;3(3):e212. DOI: 10.1097/PG9.0000000000000212
14. Rees J., Spencer A., Wilson S., Reid A., Harpur E. Time course of stomach mineralization, plasma, and urinary changes after a single intravenous administration of gadolinium(III) chloride in the male rat. *Toxicol Pathol*. 1997;25(6):582–9. DOI: 10.1177/019262339702500607
15. Wolf E.M., Plieschnegger W., Geppert M., Wigglinghaus B., Höss G.M., Eherer A., et al. Changing prevalence patterns in endoscopic and histological diagnosis of gastritis? Data from a cross-sectional Central European multicenter study. *Dig Liver Dis*. 2014;46(5):412–8. DOI: 10.1016/j.dld.2013.12.017
16. Cho J.H., Jin S.Y. Current guidelines for *Helicobacter pylori* treatment in East Asia 2022: Differences among China, Japan, and South Korea. *World J Clin Cases*. 2022;10(19):6349–59. DOI: 10.12998/wjcc.v10.i19.6349
17. Ивашкин В.Т., Лапина Т.Л., Маев И.В., Дранкина О.М., Козлов П.С., Шептулин А.А. и др. Клинические рекомендации Российской гастроэнтерологической ассоциации, Научного сообщества по содействию

- клиническому изучению микробиома человека, Российского общества профилактики неинфекционных заболеваний, Межрегиональной ассоциации по клинической микробиологии и антимикробной химиотерапии по диагностике и лечению *H. pylori* у взрослых. *Российский журнал гастроэнтерологии, гепатологии, колопроктологии*. 2022;32(6):72–93. [Ivashkin V.T., Lapina T.L., Maev I.V., Drapkina O.M., Kozlov R.S., Sheptulin A.A., et al. Clinical practice guidelines of Russian Gastroenterological Association, Scientific Society for the Clinical Study of Human Microbiome, Russian Society for the Prevention of Non-Communicable Diseases, Interregional Association for Clinical Microbiology and Antimicrobial Chemotherapy for *H. pylori* diagnostics and treatment in adults. *Russian Journal of Gastroenterology, Hepatology, Coloproctology*. 2022;32(6):72–93. (In Russ.)]. DOI: 10.22416/1382-4376-2022-32-6-72-93
18. Zuzek R., Potter M., Talley N.J., Agréus L., Andreasson A., Veits L., et al. Prevalence of histological gastritis in a community population and association with epigastric pain. *Dig Dis Sci*. 2024;69(2):528–37. DOI: 10.1007/s10620-023-08170-2
19. Maguilnik I., Neumann W.L., Sonnenberg A., Genta R.M. Reactive gastropathy is associated with inflammatory conditions throughout the gastrointestinal tract. *Aliment Pharmacol Ther*. 2012;36(8):736–43. DOI: 10.1111/apt.12031
20. Pimentel-Nunes P., Libânio D., Marcos-Pinto R., Areia M., Leja M., Esposito G., et al. Management of epithelial precancerous conditions and lesions in the stomach (MAPS II): European Society of Gastrointestinal Endoscopy (ESGE), European *Helicobacter* and Microbiota Study Group (EHMSG), European Society of Pathology (ESP), and Sociedade Portuguesa de Endoscopia Digestiva (SPED) guideline update 2019. *Endoscopy*. 2019;51(4):365–8. DOI: 10.1055/a-0859-1883
21. Stolte M., Meining A. The updated Sydney system: Classification and grading of gastritis as the basis of diagnosis and treatment. *Can J Gastroenterol*. 2001;15(9):591–8. DOI: 10.1155/2001/367832
22. Chen T.S., Li A.F., Chang F.Y. Gastric reddish streaks in the intact stomach: Endoscopic feature of reactive gastropathy. *Pathol Int*. 2010;60(4):298–304. DOI: 10.1111/j.1440-1827.2010.02523.x

Сведения об авторах

Тертычный Александр Семенович* — доктор медицинских наук, профессор Института клинической морфологии и цифровой патологии, ФГАОУ ВО «Первый Московский государственный университет им. И.М. Сеченова» Министерства здравоохранения Российской Федерации (Сеченовский Университет).

Контактная информация: tertychnyy_a_s@staff.sechenov.ru; 119435, г. Москва, Абрикосовский пер., 1, стр. 1.
ORCID: <https://orcid.org/0000-0001-5635-6100>

Лапина Татьяна Львовна — кандидат медицинских наук, доцент кафедры пропедевтики внутренних болезней, гастроэнтерологии и гепатологии, ФГАОУ ВО «Первый Московский государственный медицинский университет им. И.М. Сеченова» Министерства здравоохранения Российской Федерации (Сеченовский Университет).

Контактная информация: tatlapina@gmail.com; 119435, г. Москва, ул. Погодинская, 1, стр. 1.
ORCID: <https://orcid.org/0000-0003-4456-8725>

Нагорная Дарина Павловна — аспирант Института клинической морфологии и цифровой патологии, ФГАОУ ВО «Первый Московский государственный медицинский университет им. И.М. Сеченова» Министерства здравоохранения Российской Федерации (Сеченовский Университет).

Контактная информация: ndp.msk@ya.ru; 119435, г. Москва, Абрикосовский пер., 1, стр. 1.
ORCID: <https://orcid.org/0000-0002-5907-6195>

Пачуашвили Нано Владимировна — ординатор Института клинической морфологии и цифровой патологии, ФГАОУ ВО «Первый Московский государственный медицинский университет им. И.М. Сеченова» Министерства здравоохранения Российской Федерации (Сеченовский Университет).

Контактная информация: npachuashvili@bk.ru; 119435, г. Москва, Абрикосовский пер., 1, стр. 1.
ORCID: <https://orcid.org/0000-0002-8136-0117>

Кiryukhin Андрей Павлович — кандидат медицинских наук, врач-эндоскопист отделения диагностической и лечебной эндоскопии Университетской клинической больницы № 2, ФГАОУ ВО «Первый Московский государственный медицинский университет им. И.М. Сеченова» Министерства

Information about the authors

Alexander S. Tertychnyy* — Dr. Sci. (Med.), Professor, Institute of Clinical Morphology and Digital Pathology, I.M. Sechenov First Moscow State Medical University (Sechenov University).

Contact information: tertychnyy_a_s@staff.sechenov.ru; 119435, Moscow, Abrikosovskiy lane, 1, build. 1.
ORCID: <https://orcid.org/0000-0001-5635-6100>

Tatiana L. Lapina — Cand. Sci. (Med.), Associate Professor at the Department of Propaedeutics of Internal Diseases, Gastroenterology and Hepatology, I.M. Sechenov First Moscow State Medical University (Sechenov University).

Contact information: tatlapina@gmail.com; 119435, Moscow, Pogodinskaya str., 1, build. 1.
ORCID: <https://orcid.org/0000-0003-4456-8725>

Darina P. Nagornaya — Postgraduate at the Institute of Clinical Morphology and Digital Pathology, I.M. Sechenov First Moscow State Medical University (Sechenov University).

Contact information: ndp.msk@ya.ru; 119435, Moscow, Abrikosovskiy lane, 1, build. 1.
ORCID: <https://orcid.org/0000-0002-5907-6195>

Nano V. Pachuashvili — Intern at the Institute of Clinical Morphology and Digital Pathology, I.M. Sechenov First Moscow State Medical University (Sechenov University).

Contact information: npachuashvili@bk.ru; 119435, Moscow, Abrikosovskiy lane, 1, build. 1.
ORCID: <https://orcid.org/0000-0002-8136-0117>

Andrey P. Kiryukhin — Cand. Sci. (Med.), Endoscopist, Department of Diagnostic and Treatment Endoscopy, University Clinical Hospital No. 2, I.M. Sechenov First Moscow State Medical University (Sechenov University).

* Автор, ответственный за переписку / Corresponding author

здравоохранения Российской Федерации (Сеченовский Университет).

Контактная информация: andresteam@mail.ru;
119435, г. Москва, ул. Погодинская, 1, стр. 1.
ORCID: <https://orcid.org/0000-0001-5685-8784>

Федоренко Александр Алексеевич — врач-эндоскопист отделения диагностической и лечебной эндоскопии Университетской клинической больницы № 2, ФГАОУ ВО «Первый Московский государственный медицинский университет им. И.М. Сеченова» Министерства здравоохранения Российской Федерации (Сеченовский Университет).

Контактная информация: shyra10@mail.ru;
119435, г. Москва, ул. Погодинская, 1, стр. 1.
ORCID: <https://orcid.org/0000-0002-1792-5638>

Павлов Павел Владимирович — кандидат медицинских наук, заведующий отделением диагностической и лечебной эндоскопии Университетской клинической больницы № 2, ФГАОУ ВО «Первый Московский государственный медицинский университет им. И.М. Сеченова» Министерства здравоохранения Российской Федерации (Сеченовский Университет).

Контактная информация: pvpavlov@yandex.ru;
119435, г. Москва, ул. Погодинская, 1, стр. 1.
ORCID: <https://orcid.org/0000-0002-4391-5441>

Проценко Дмитрий Дмитриевич — кандидат медицинских наук, доцент, заместитель директора по образовательным программам Института клинической морфологии и цифровой патологии, ФГАОУ ВО «Первый Московский государственный медицинский университет им. И.М. Сеченова» Министерства здравоохранения Российской Федерации (Сеченовский Университет).

Контактная информация: protsenko_d_d@staff.sechenov.ru;
119435, г. Москва, Абрикосовский пер., 1, стр. 1.
ORCID: <https://orcid.org/0000-0002-5851-2768>

Ивашкин Владимир Трофимович — доктор медицинских наук, академик РАН, профессор, заведующий кафедрой пропедевтики внутренних болезней, гастроэнтерологии и гепатологии, ФГАОУ ВО «Первый Московский государственный медицинский университет им. И.М. Сеченова» Министерства здравоохранения Российской Федерации (Сеченовский Университет).

Контактная информация: ivashkin_v_t@staff.sechenov.ru;
119435, г. Москва, ул. Погодинская, 1, стр. 1.
ORCID: <https://orcid.org/0000-0002-6815-6015>

Contact information: andresteam@mail.ru;
119435, Moscow, Pogodinskaya str., 1, build. 1.
ORCID: <https://orcid.org/0000-0001-5685-8784>

Aleksandr A. Fedorenko — Endoscopist, Department of Diagnostic and Therapeutic Endoscopy, University Clinical Hospital No. 2, I.M. Sechenov First Moscow State Medical University (Sechenov University).

Contact information: shyra10@mail.ru;
119435, Moscow, Pogodinskaya str., 1, build. 1.
ORCID: <https://orcid.org/0000-0002-1792-5638>

Pavel V. Pavlov — Cand. Sci. (Med.), Head of the Department of Diagnostic and Therapeutic Endoscopy, University Clinical Hospital No. 2, I.M. Sechenov First Moscow State Medical University (Sechenov University).

Contact information: pvpavlov@yandex.ru;
119435, Moscow, Pogodinskaya str., 1, build. 1.
ORCID: <https://orcid.org/0000-0002-4391-5441>

Dmitry D. Protsenko — Cand. Sci. (Med.), Docent, Deputy Director for Educational Programs, Institute of Clinical Morphology and Digital Pathology, I.M. Sechenov First Moscow State Medical University (Sechenov University).

Contact information: protsenko_d_d@staff.sechenov.ru;
119435, Moscow, Abrikosovskiy lane, 1, build. 1.
ORCID: <https://orcid.org/0000-0002-5851-2768>

Vladimir T. Ivashkin — Dr. Sci. (Med.), RAS Academician, Professor, Head of the Department of Propaedeutics of Internal Diseases, Gastroenterology and Hepatology, I.M. Sechenov First Moscow State Medical University (Sechenov University).

Contact information: ivashkin_v_t@staff.sechenov.ru;
119435, Moscow, Pogodinskaya str., 1, build. 1.
ORCID: <https://orcid.org/0000-0002-6815-6015>

Поступила: 30.11.2023 Принята: 11.03.2024 Опубликовано: 30.04.2024
Submitted: 30.11.2023 Accepted: 11.03.2024 Published: 30.04.2024